AFIINNC Mai 2019

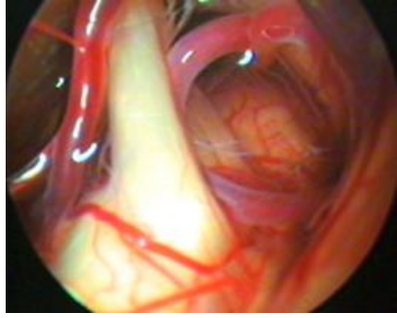

Traitement chirurgical des conflits vasculo-nerveux

Institut Oto-Neurochirurgical de Champagne
CHU de Reims
A. Bazin – A. Chays – X. Dubernard - J.C. Kleiber

Quel est votre diagnostic ?

Quel est votre diagnostic ?

Névralgie faciale

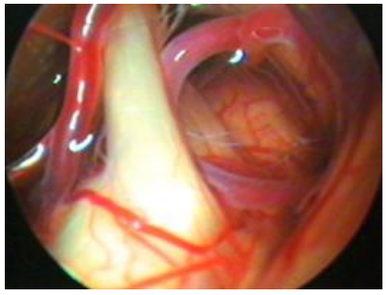

- Névralgie faciale droite du V3
- Névralgie de Trousseau
- Tic douloureux de Trousseau
- Facial neuralgia

Névralgie faciale : mots clés

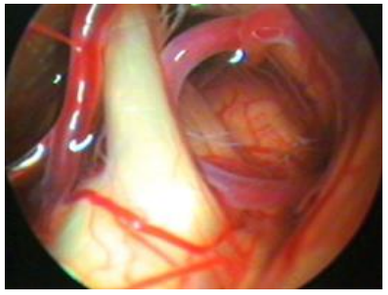

- Sujet de plus de 50 ans
- Douleur unilatérale
- Territoire du nerf trijumeau
- V3 > V3 et V2 > V2 > V1
- Eclair électrique 1 à 5 secondes
- Répétition +++ dans la journée
- Zone gâchette « *trigger zone* »
- Par poussée de quelques semaines
- Douleur extrême « *suicidaire* »

Le traitement est médical : carbamazépine

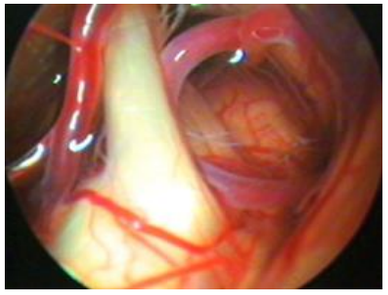

- Toujours médical d’emblée
- Mécanisme d’action ?
- Dosage jusqu’à 1200 mg
- Forme « non LP » (200 mg)
- Efficacité remarquable …mais
- Tolérance … et
- Perte d’efficacité en quelques années

Suite du récit

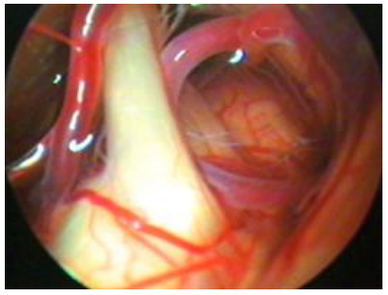

En cas d'intolérance ou d'inefficacité médicale, le traitement devient chirurgical

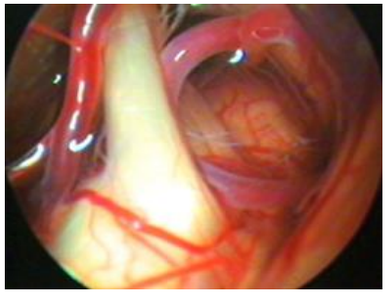

Symptomatique ou Lésionnel

Thermocoagulation ?

Compression ballonnet ?

Radio-chirurgie ?

Étiologique (boucle artérielle conflictuelle)

Décompression neuro-vasculaire

Indications chirurgicales de débouclage

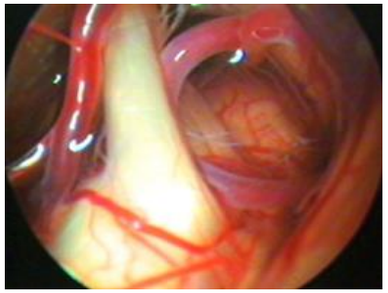

1 - Névralgie typique

2 - Invalidante

3 - Echappant au traitement médical

4 - Conflit à l'IRM entre ACS et V

5 - Pas de contre-indication anesthésique

IRM : Conflit ACS / Trijumeau - Côté droit

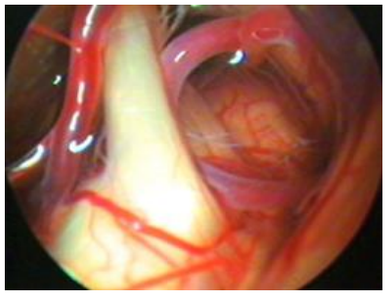

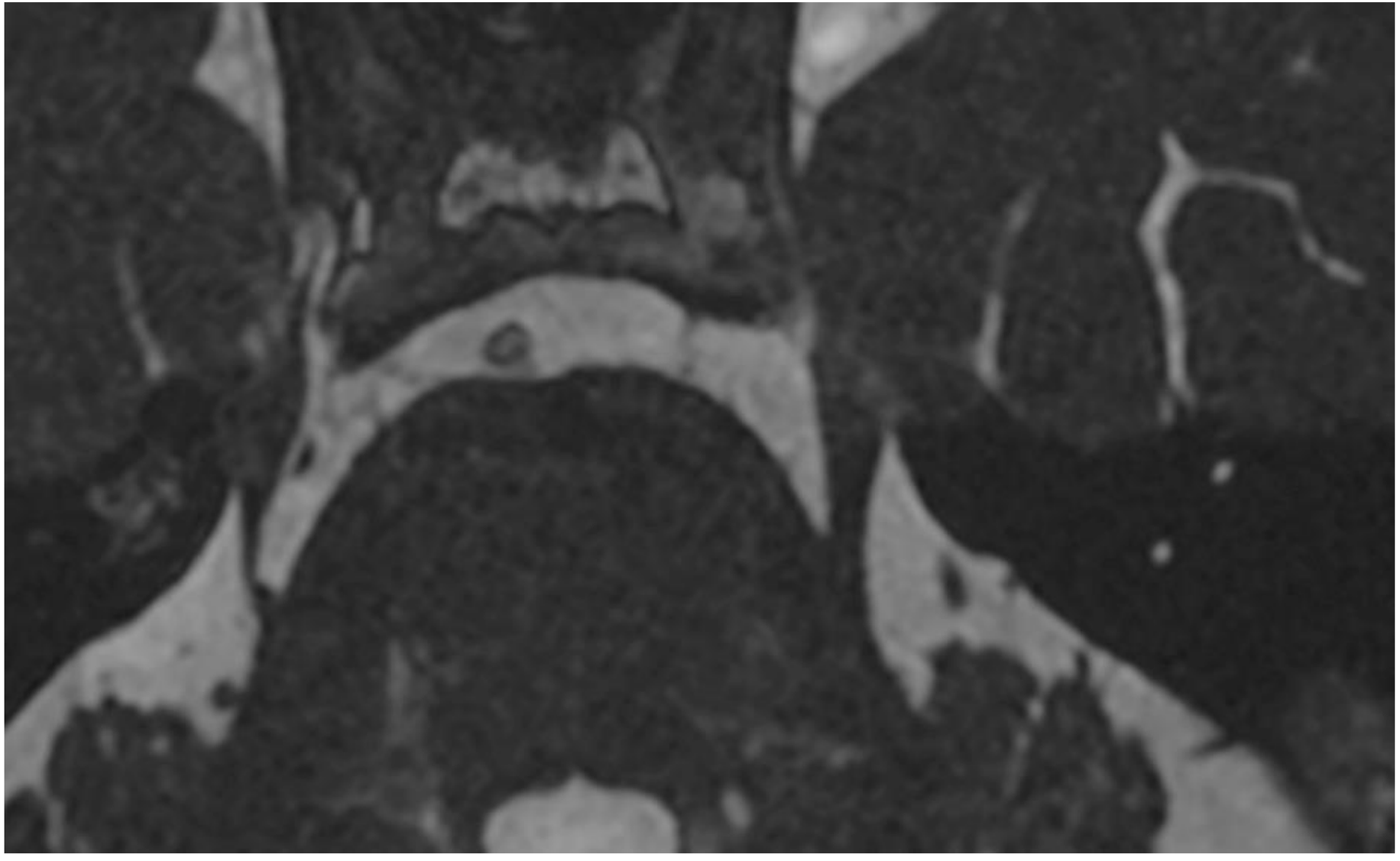

IRM : Conflit ACS / Trijumeau - Côté droit

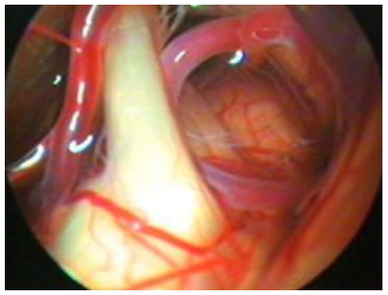

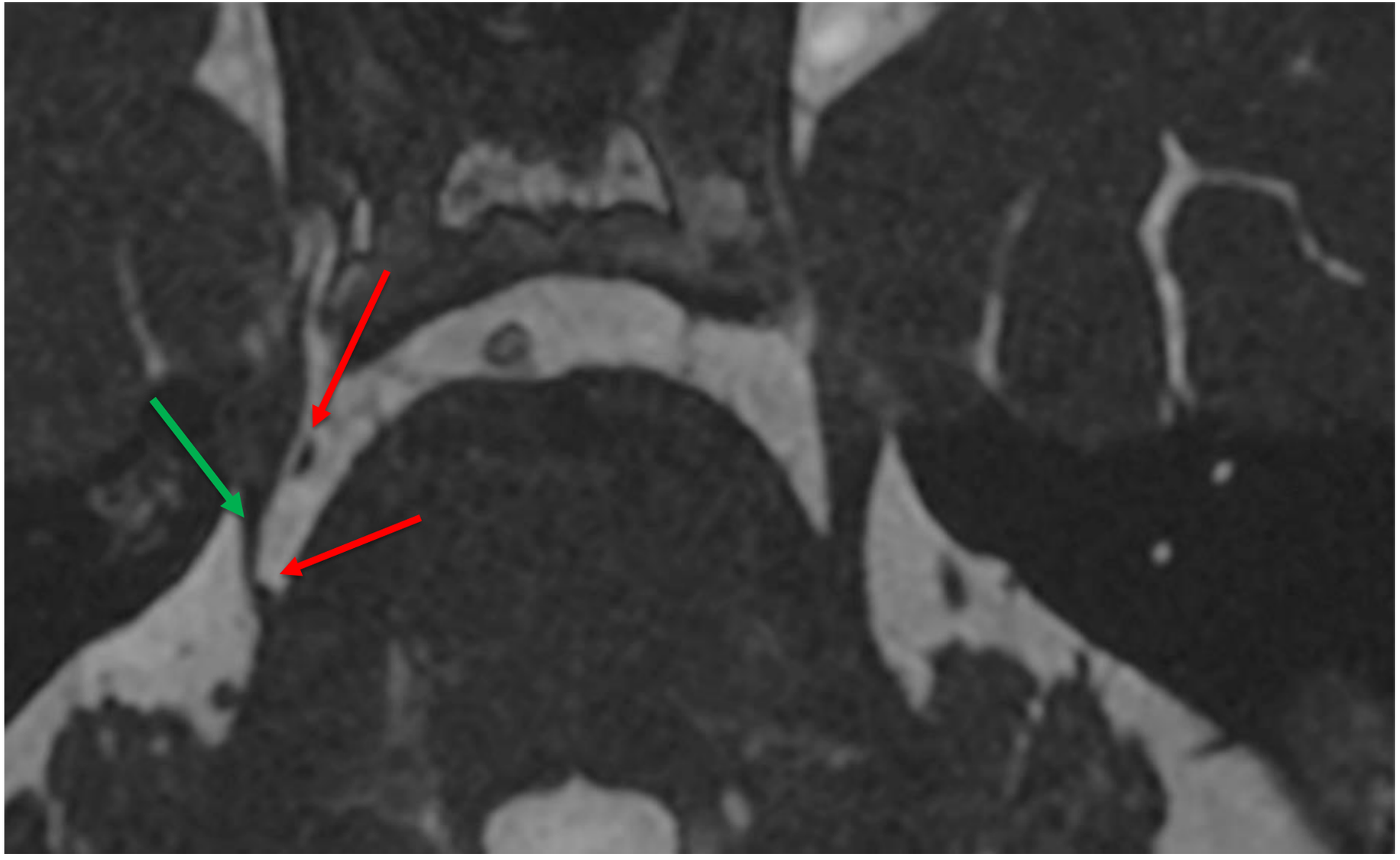

Technique chirurgicale

VOIE D'ABORD « a minima - rétrosigmoïde »

- **abord de l'angle ponto-cérébelleux**
- **dissection au microscope**
- **déplacement de l'ACS**
- **collage de l'ACS à distance**
- ***(pas d'interposition d'un téflon)***
- **fermeture**

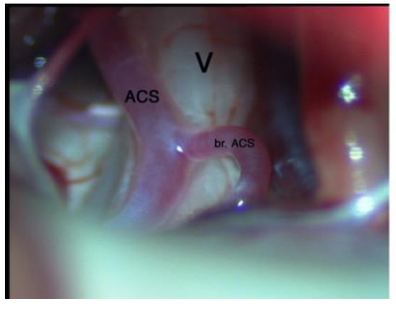

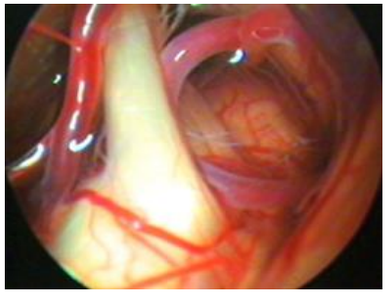

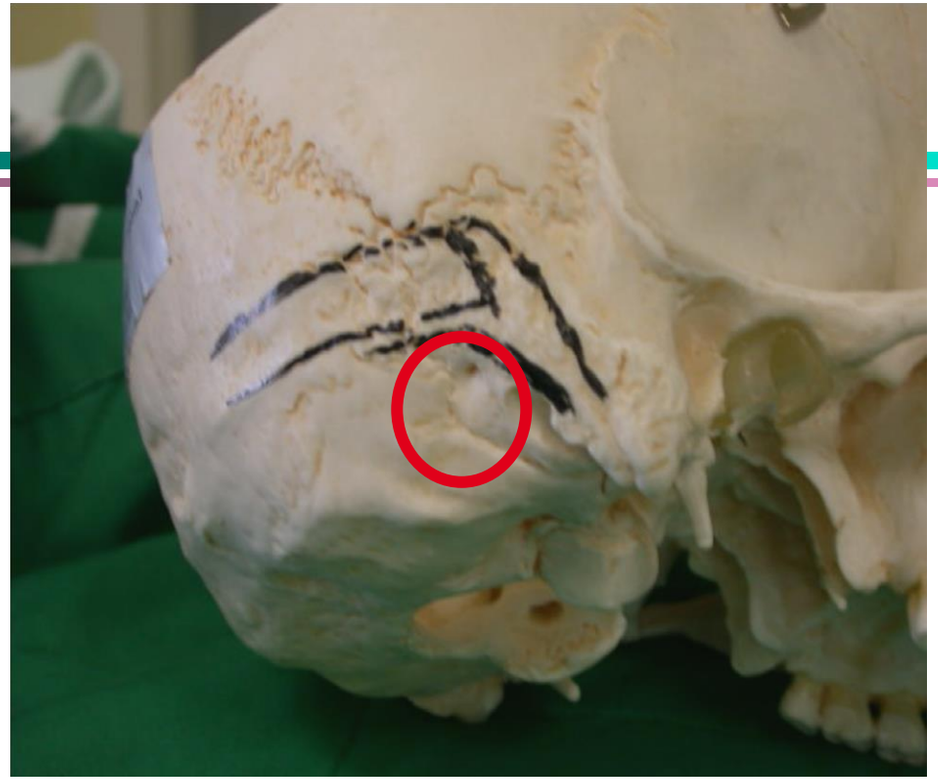

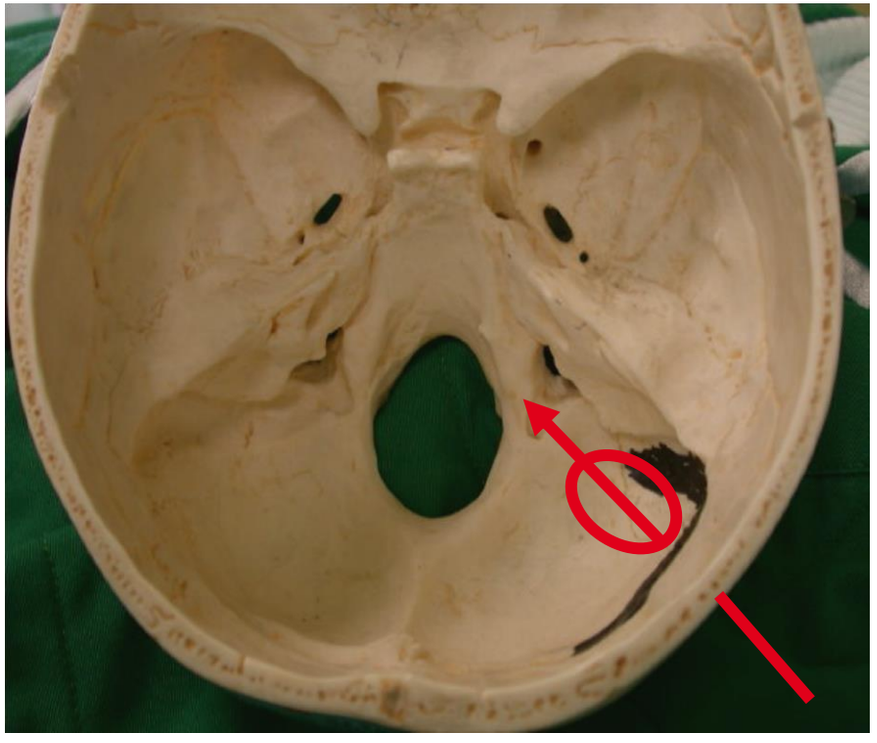

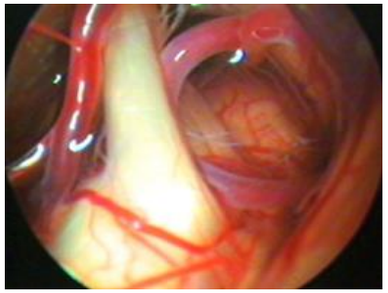

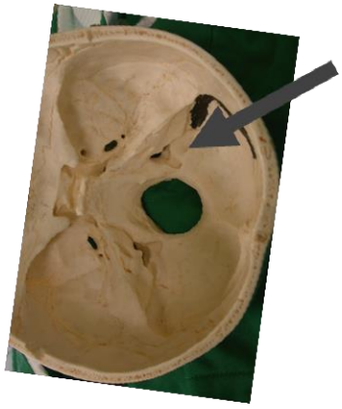

Voie rétro-sigmoïde

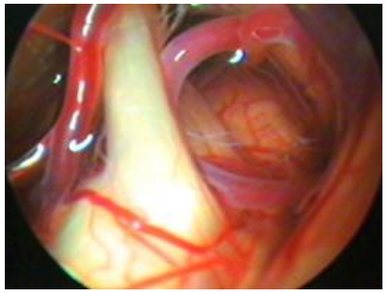

- mastoïde
- sinus latéral
- sinus sigmoïde

- veine émissaire

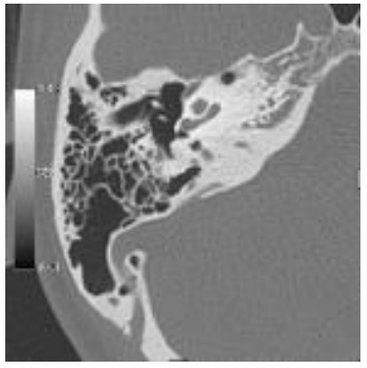

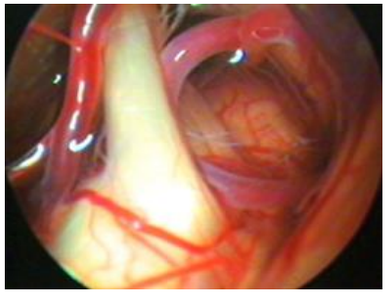

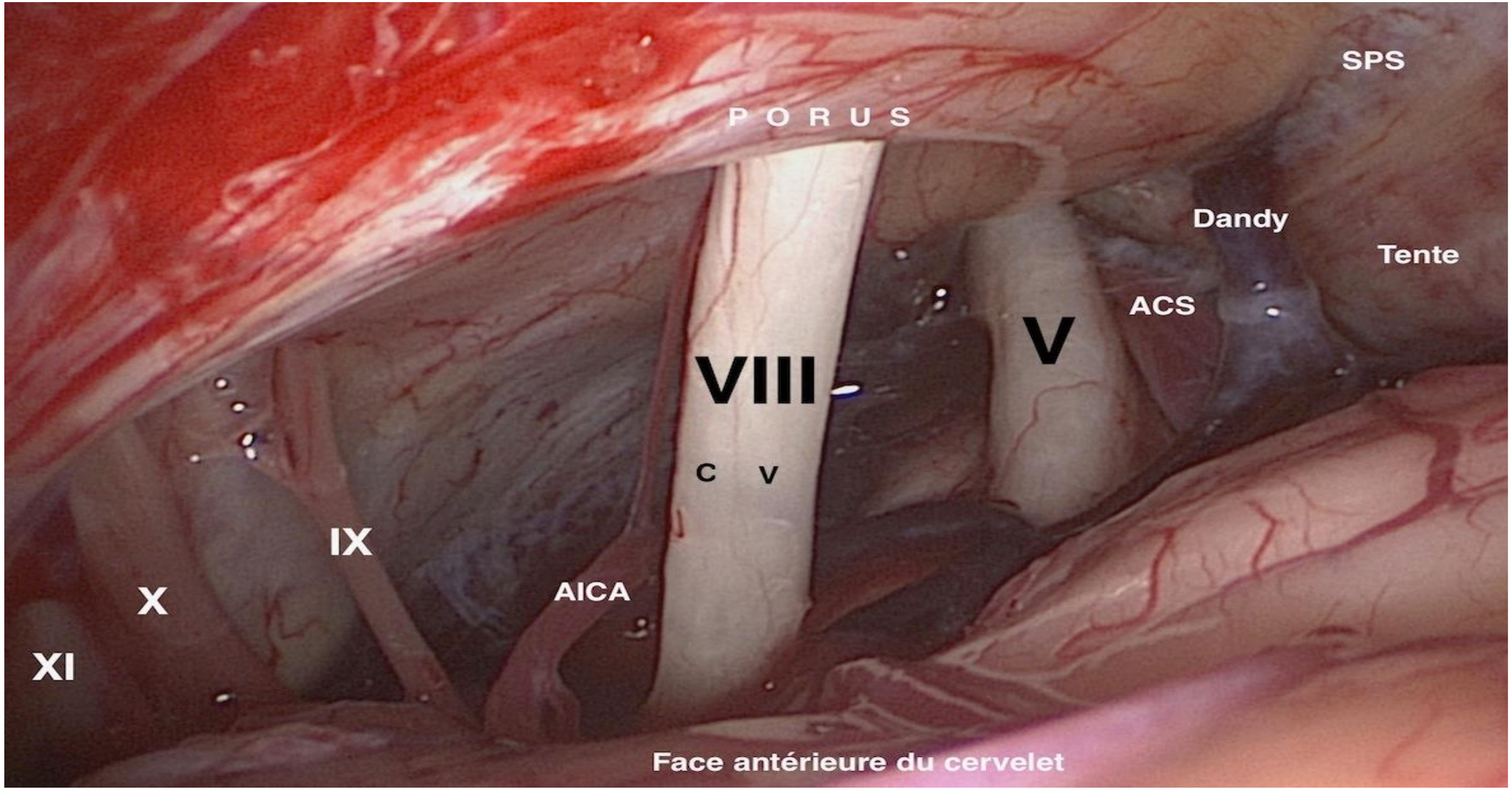
SPS
PORUS
Dandy
Tente
ACS
V
VIII
C
V
IX
X
AICA
XI
Face antérieure du cervelet

Quel matériel ?

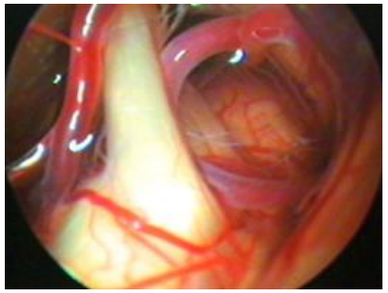

Microscope
Endoscope *angulé*
Camera – HD
Ecran
Stockage DD

Personnel !

Débouclage droit
sous endoscopie seule

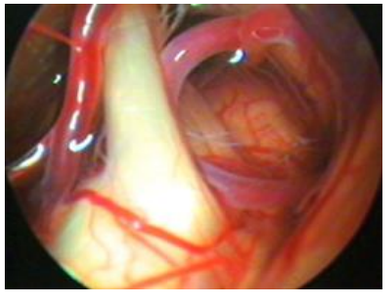

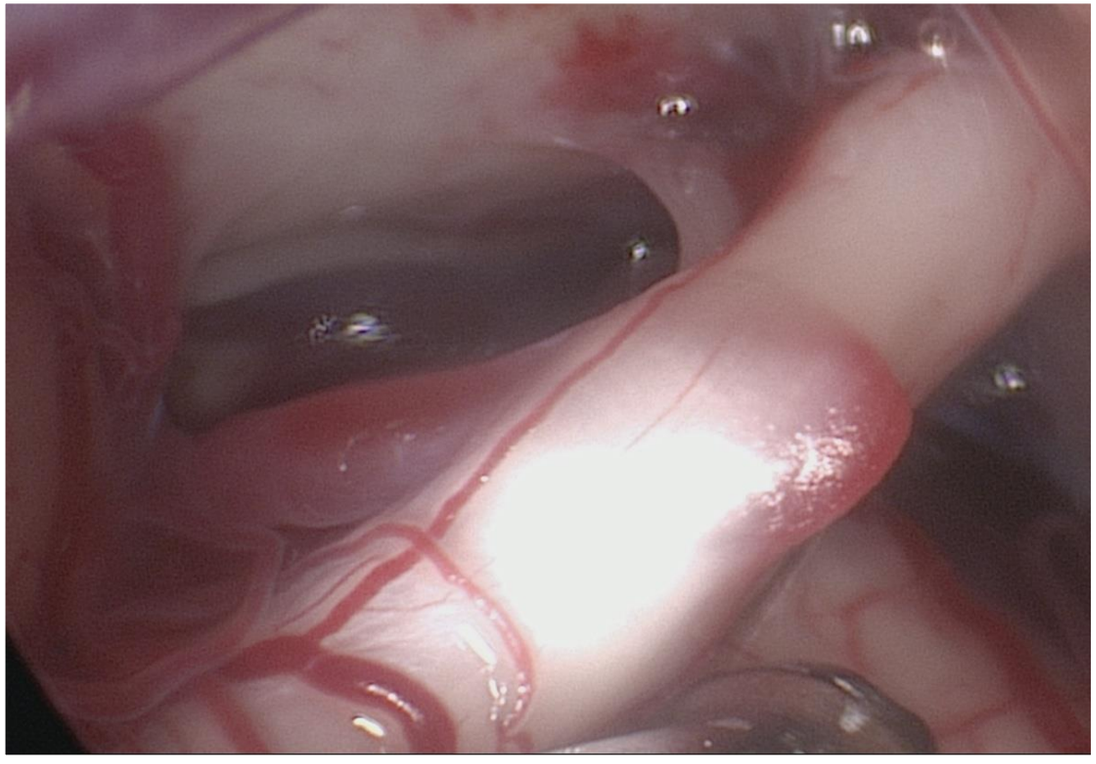

Névralgie faciale : résultats

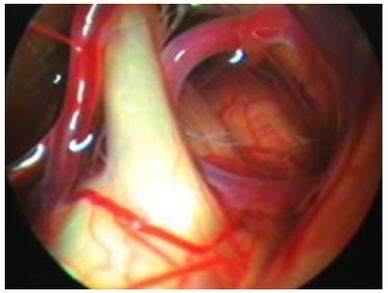

	Nombre	Guéris	Echecs
1985 - Fukushima	542	95%	5%
1996 - Alksne	421	67%	18%
1996 - Barker-Jannetta	1185	70%	30%
2002 -Tyler-Kabara	1188	80,5%	19,5%
2006 - Sindou	362	80%	20%
2014 - d'après Sindou	**5124**	**77%**	**23%**

Résultats de la prise en charge à Reims

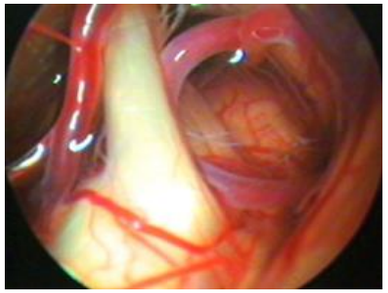

En moyenne, 30 à 35 cas par an traités à Reims

- **12 radiochirurgies**
- **6 compressions par ballonnet**
- **≥ 15 cas / an de débouclages**

Donc ≤ 50% débouclages

Résultats des débouclages à Reims

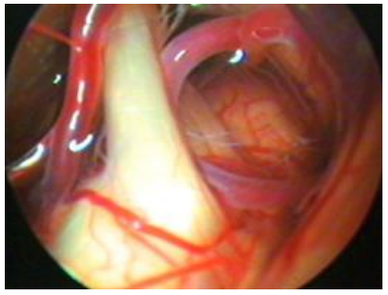

Résultats sur 86 patients suivis pendant 10 ans

Aucune douleur sans traitement : 90 %

Complications : 11 %

- **2 méningites**
- **1 HED**
- **1 paralysie faciale régressive**
- **2 hyposacousies**
- **1 Embolie Pulmonaire**

Quel est votre diagnostic ?

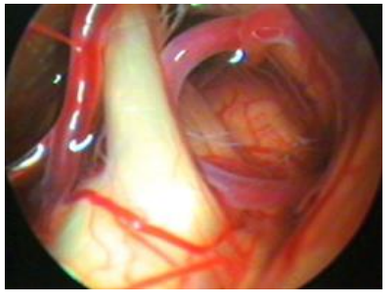

Quel est votre diagnostic ?

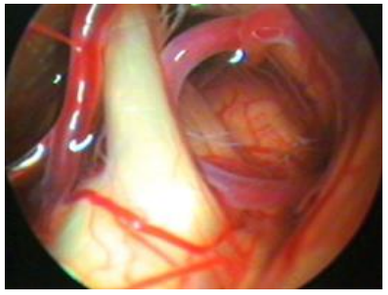

Spasme de l'hémi-face droite

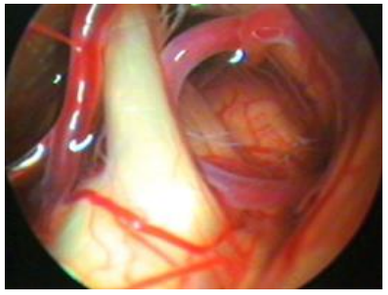

C'est l'exact opposé d'une paralysie faciale périphérique

- clonies des paupières,
- puis clonies du territoire facial inférieur,
- puis phases toniques de plusieurs secondes

Traitement médical : toxine botulique

Spasme de l'hémi-face droite

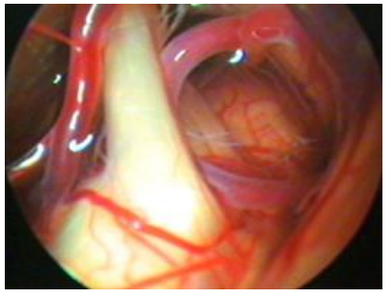

Deux étiologies possibles :

Mauvaise récupération d'une paralysie faciale > 18 mois

Rééducation précoce et Spécialisée!!

Spasme facial primitif par conflit vasculo-nerveux

PICA VII

Spasme de l’hémi-face droite

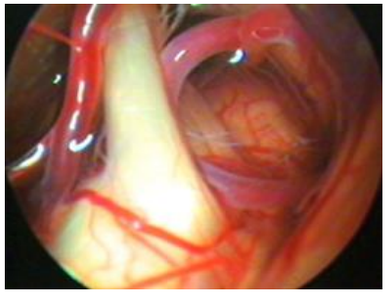

Spasme de l'hémi-face droite

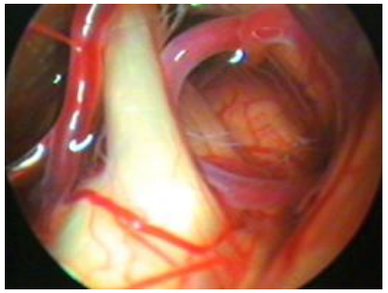

AICA

Nerf Facial VII

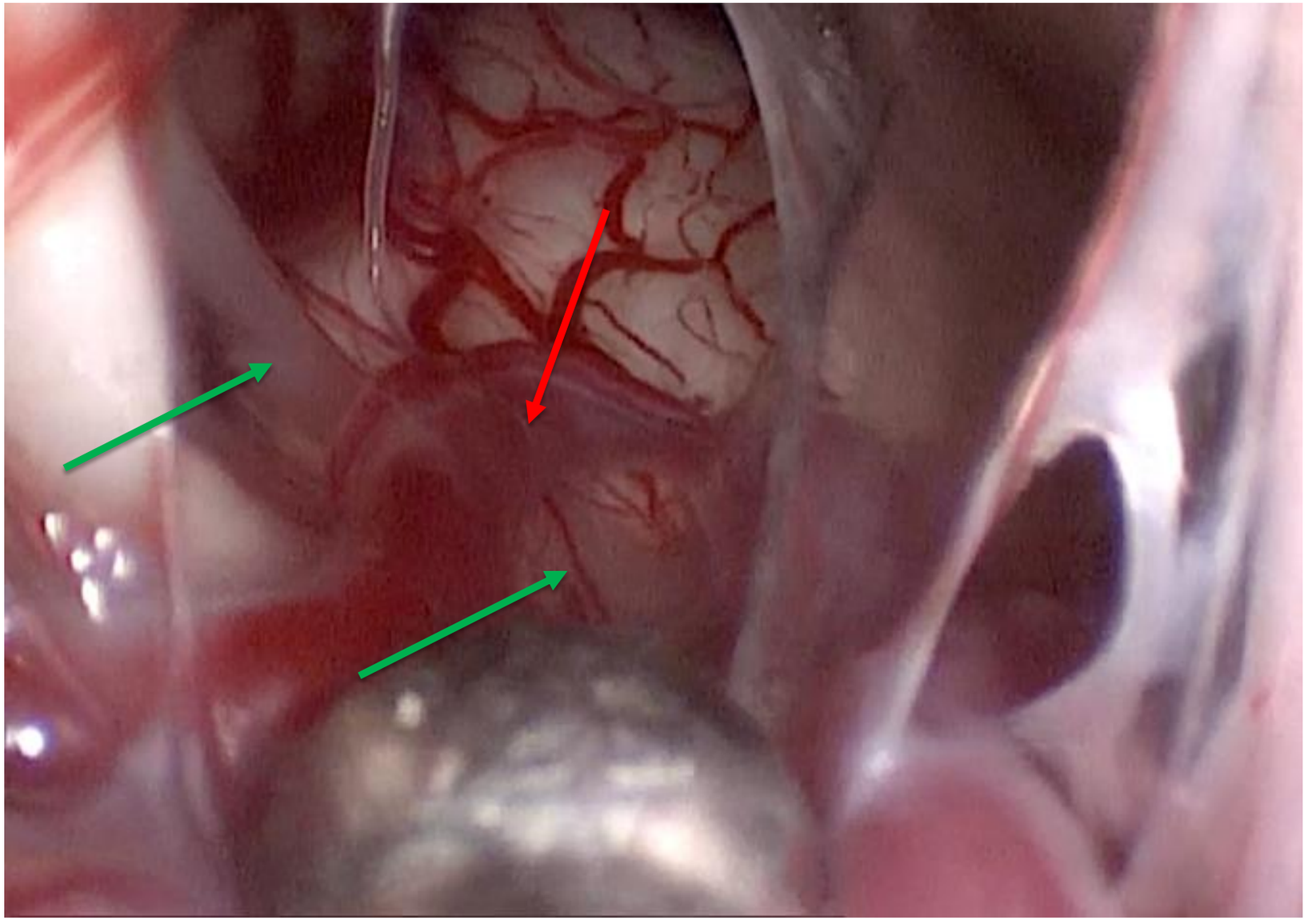

Spasme de l’hémi-face droite

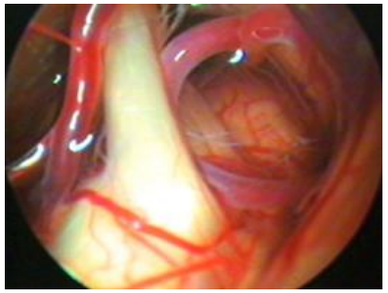

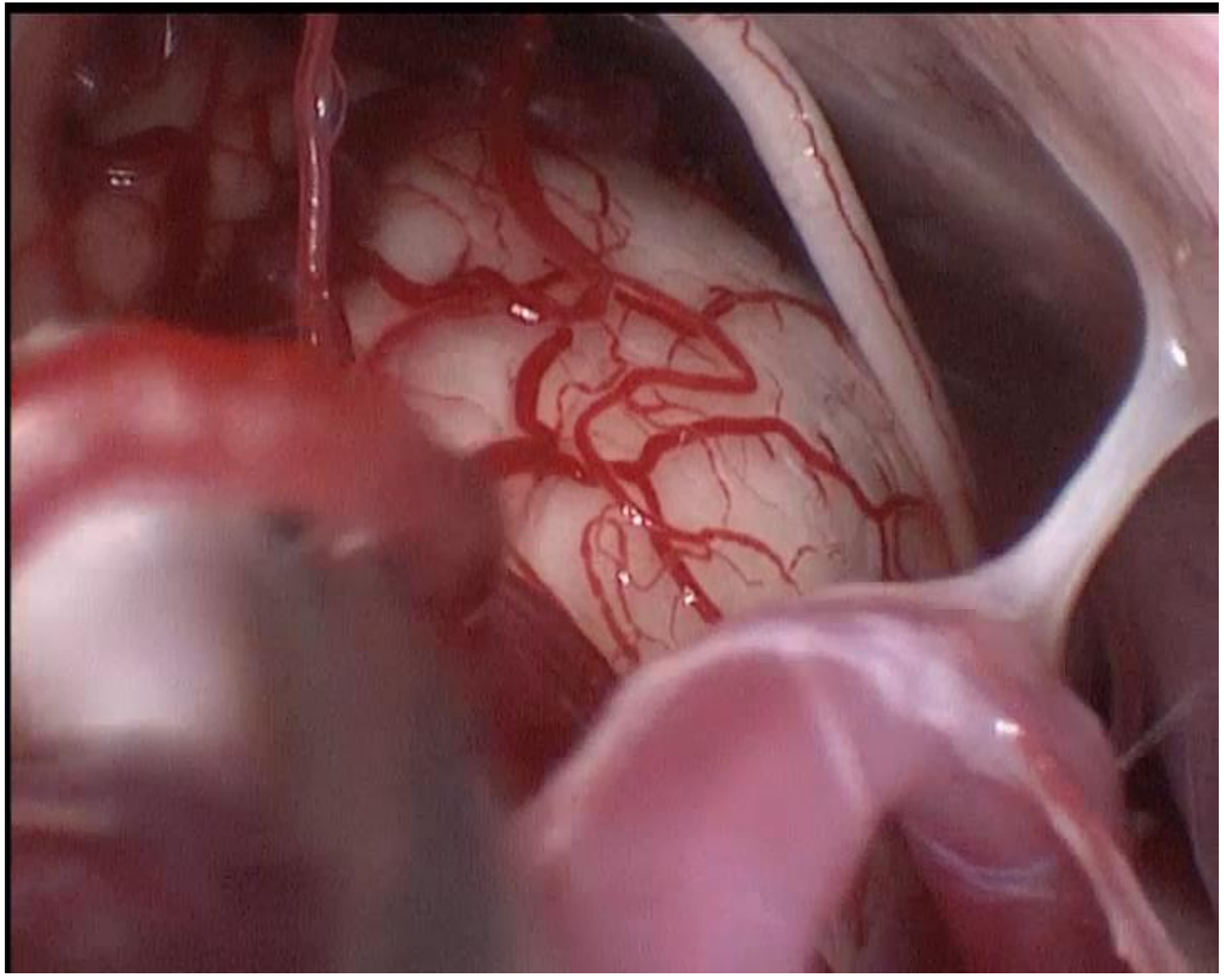

Spasme de l’hémi-face droite

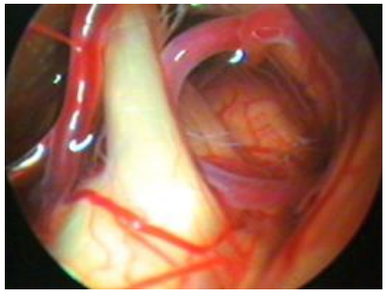

Conclusion

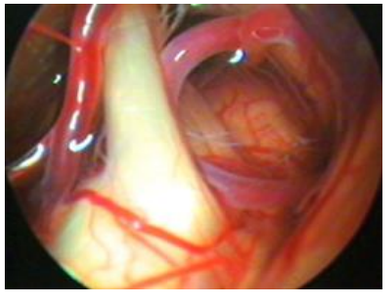

Du caractère « essentiel »...

La névralgie faciale et le spasme de l'hémiface sont de bonnes illustrations de l'importance des conflits vasculo-nerveux dans la pathologie des nerfs crâniens.

La seule clinique est essentielle pour en faire le diagnostic, l'imagerie confirme et la chirurgie guérit 90% des formes invalidantes !

…au conflit vasculo-nerveux