La chirurgie éveillée de A à Z

Aspects généraux et conceptuels, aspects pratiques

Pr Johan PALLUD, MD, PhD et **M. Thomas BOLO-FLABEAU**, IBODE

Service de neurochirurgie, Centre Hospitalier Sainte-Anne – Université Paris Descartes

IMA-BRAIN Inserm U894, Paris, France

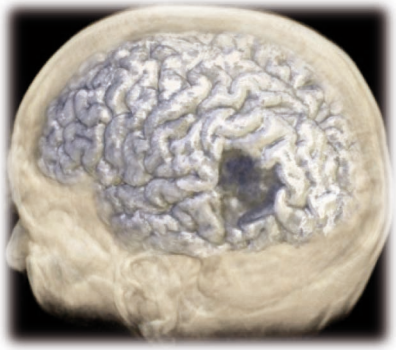

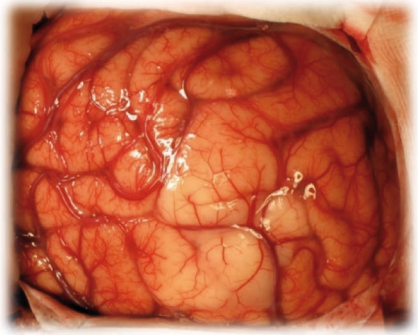
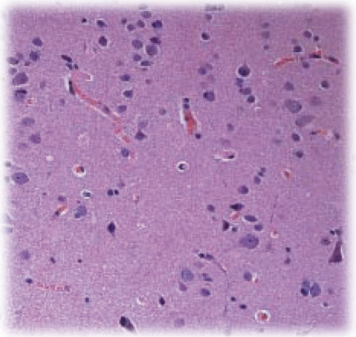

Enjeux cliniques des gliomes cérébraux

Croissance et progression permanentes

- Infiltration corticale, infiltration de la connectivité sous-corticale
- Altérations de la signalisation neuronale
- Altérations anatomo-fonctionnelles

(Pallud, Brain, 2014)

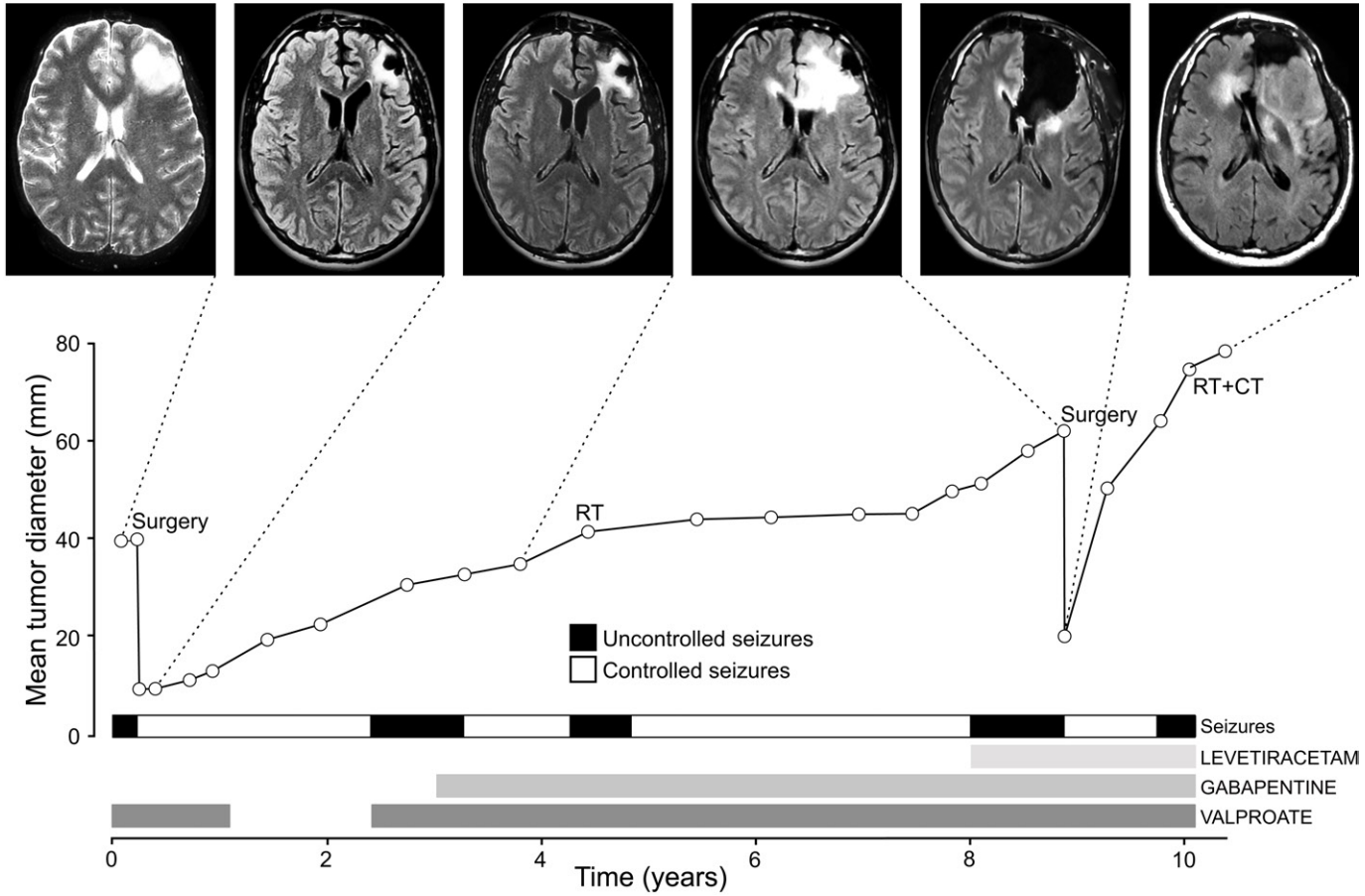

Patients altérés

- Déficits neurologiques
- Crises d'épilepsie
- Troubles cognitifs
- Altération de la qualité de vie

Transformation maligne

Décès

Enjeux cliniques des gliomes cérébraux

L'IRM reflète mal l'extension spatiale des gliomes

- Cellules tumorales isolées restent invisibles
- Limites de l'IRM ≠ limites du gliome

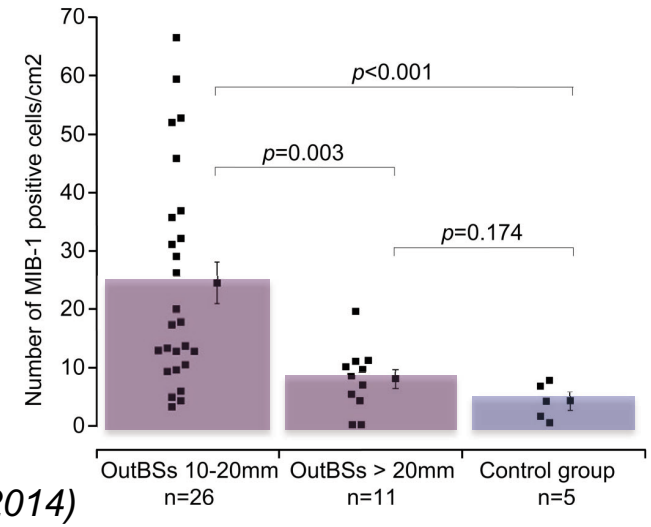

Cerveau péri-tumoral infiltré = la ligne de front *(Pallud, Science, 2014)*

- Cellules tumorales isolées + foyers épileptogènes + plasticité cérébrale
- **Détient les pronostiques oncologiques + épileptiques + fonctionnels**

Quelles limites de résection ?

- Résection au-delà de l'imagerie…
- Résection jusqu'aux limites fonctionnelles ➔ **CARTOGRAPHIE !**

Enjeux cliniques des gliomes cérébraux

Nouvelles approches conceptuelles neurochirurgicales

- Gliome et déficits progressent avec le temps ➔ **chirurgie précoce**
- Pronostics liés à l'étendue de la résection ➔ **résection maximale**
- Gliome, tumeur non limitée ➔ **résection jusqu'aux limites fonctionnelles ≠ limites IRM**

Optimiser la balance onco-fonctionnelle

- Si résection au-delà de l'IRM ➔ **Définir des limites de résection**
- Nécessité d'une préservation fonctionnelle ➔ **Cartographie per-opératoire**

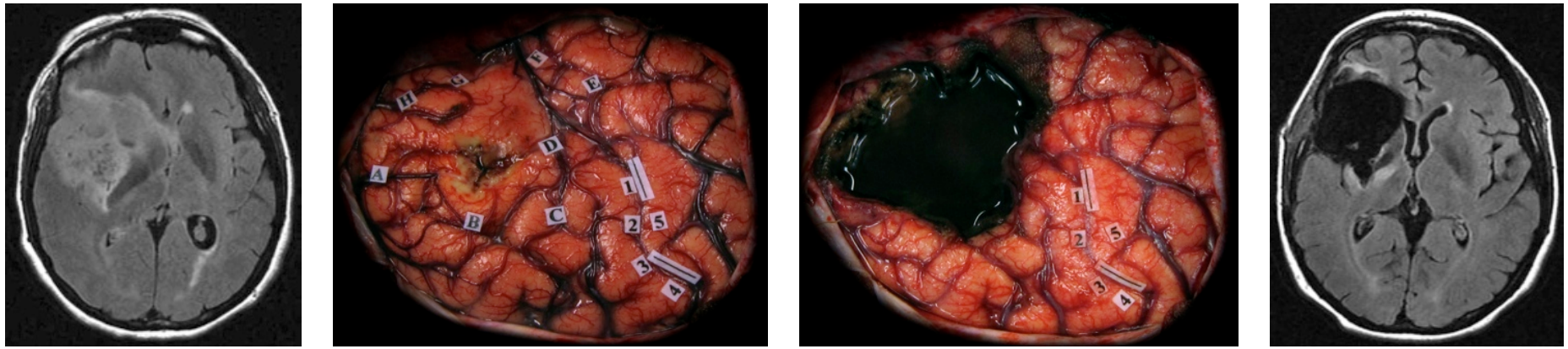

Implications thérapeutiques neurochirurgicales

- **Améliorer la balance onco-fonctionnelle**
  - Résection tumorale maximale ➔ **Quelles limites de résection ?**
  - Risque d'aggravation neurologique et cognitive ➔ **Préservation fonctionnelle !**

➔ Cartographie fonctionnelle per-opératoire en condition éveillée

Rationnel de la cartographie fonctionnelle per-opératoire

Indispensable pour la résection cérébrale en zone éloquente

- Variabilité anatomo-fonctionnelle individuelle
- Imagerie fonctionnelle pré-opératoire insuffisante *(Kuchcinski, Neurology, 2014)*

Stimulation électrique directe, le gold-standard *(Pallud, Neurochirurgie, 2017)*

- Lésion virtuelle transitoire et inoffensive
- **Sensibilité ≈ 100%**, faux-négatif = erreur technique
- **Spécificité imparfaite** par faux-positifs

Porte d'entrée d'un vaste réseau fonctionnel cortico-sous-cortical

- Indissociable de la **stimulation sous-corticale**
- Monitorage fonctionnel ➔ **éveil per-opératoire**
- Cartographie cérébrale fonctionnelle per-opératoire en **temps réel**

Impact clinique de la cartographie per-opératoire

Améliore la balance onco-fonctionnelle *(Duffau, JNNP, 2005)*

- **Extension des indications** en zones éloquentes
- **Amélioration des résections**
- **Réduction des déficits** neurologiques permanents
- Amélioration de la **qualité de vie** *(Muto, World Neurosurg, 2018)*

Méta-analyse >8000 gliomes *(de witt Hamer, J Clin Oncol, 2011)*

- Résections « complètes »

  75% avec cartographie per-op

  58% sans

- Séquelles neurologiques

  3,4% avec cartographie per-op

  8,2% sans

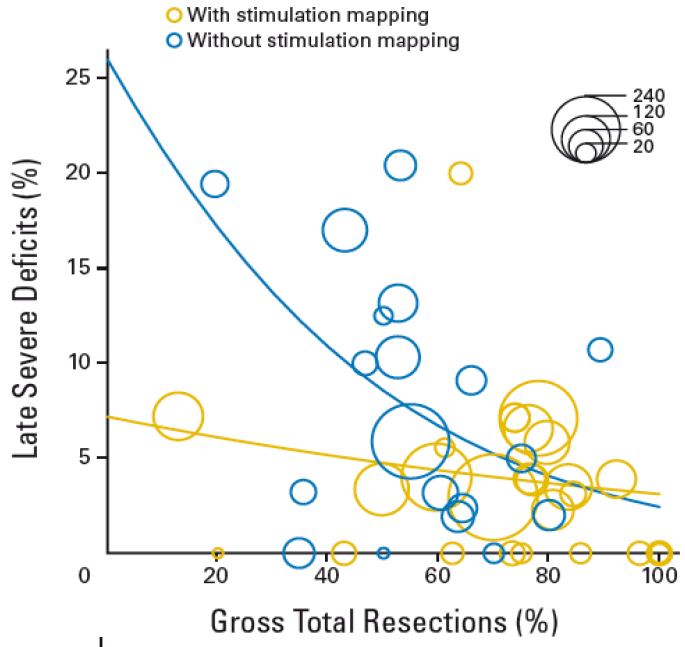

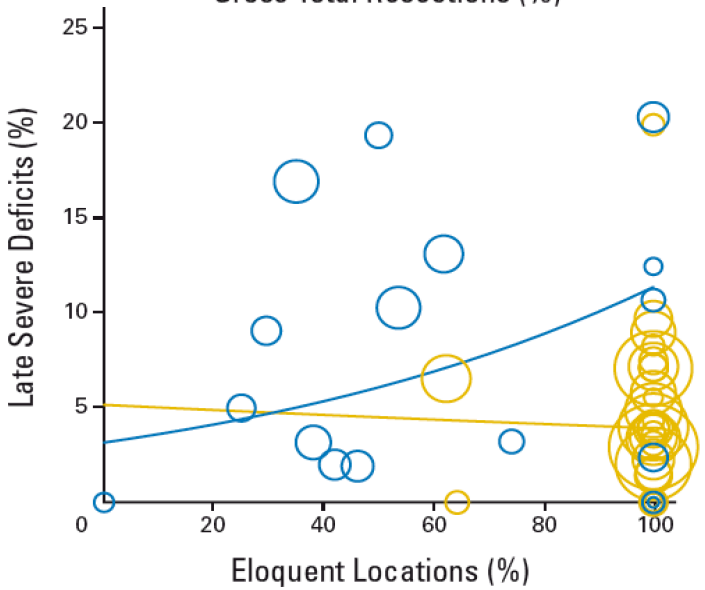

Cartographie per-opératoire par stimulation électrique directe

Paramètres électrophysiologiques *(Pallud, Neurochirurgie, 2018)*

- Electrode de **stimulation bipolaire** (espacement 5 mm)
- **Courant biphasique**
- **Impulsions rectangulaires 1 ms**
- Fréquence **50-60 Hz**
- **Intensité** de stimulation de 1-6 mA
- **Durée** de stimulation de 4 secondes

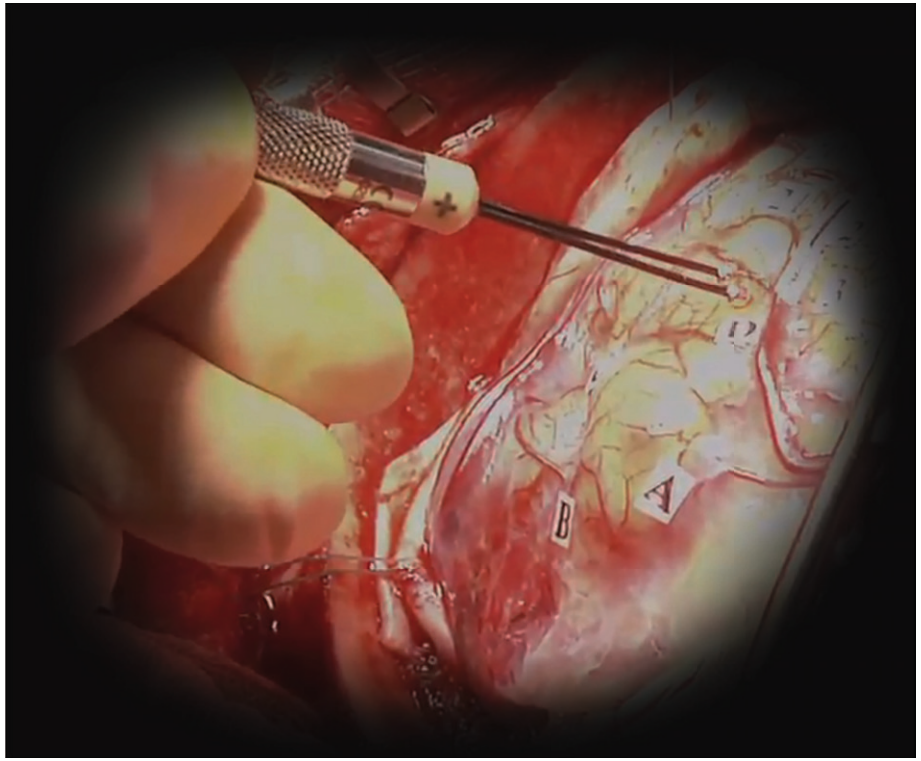

Population neuronale mise en jeu ?

- Volume stimulé augmente avec intensité de stimulation
- **Volume stimulé > 10 mm³** pour intensité à 2 mA *(Tehovnik, J Neurosc Meth, 1996)*
- **Diffusion du courant 5 mm de diamètre** *(Haglund, J Neurosurg, 1993)*
- Pas de diffusion à distance *(Haglund, Nature, 1992)*

Bilan pré-chirurgical

Bilan fonctionnel pré-opératoire

- Clinique (orthophonie, neuropsychologie, neurologie)
- Imagerie (IRM fonctionnelle, tractographie)

Choix des test per-opératoires

- **Topographie** lésionnelle
- Résultats du **bilan fonctionnel** pré-opératoire
- Mode de **vie**, nécessités socio-professionnelles
- Langue(s)

Préparation pré-opératoire indispensable

- Accord et adhésion du patient ➔ rôle actif et central
- Visite et présentation de tous les acteurs péri-opératoires

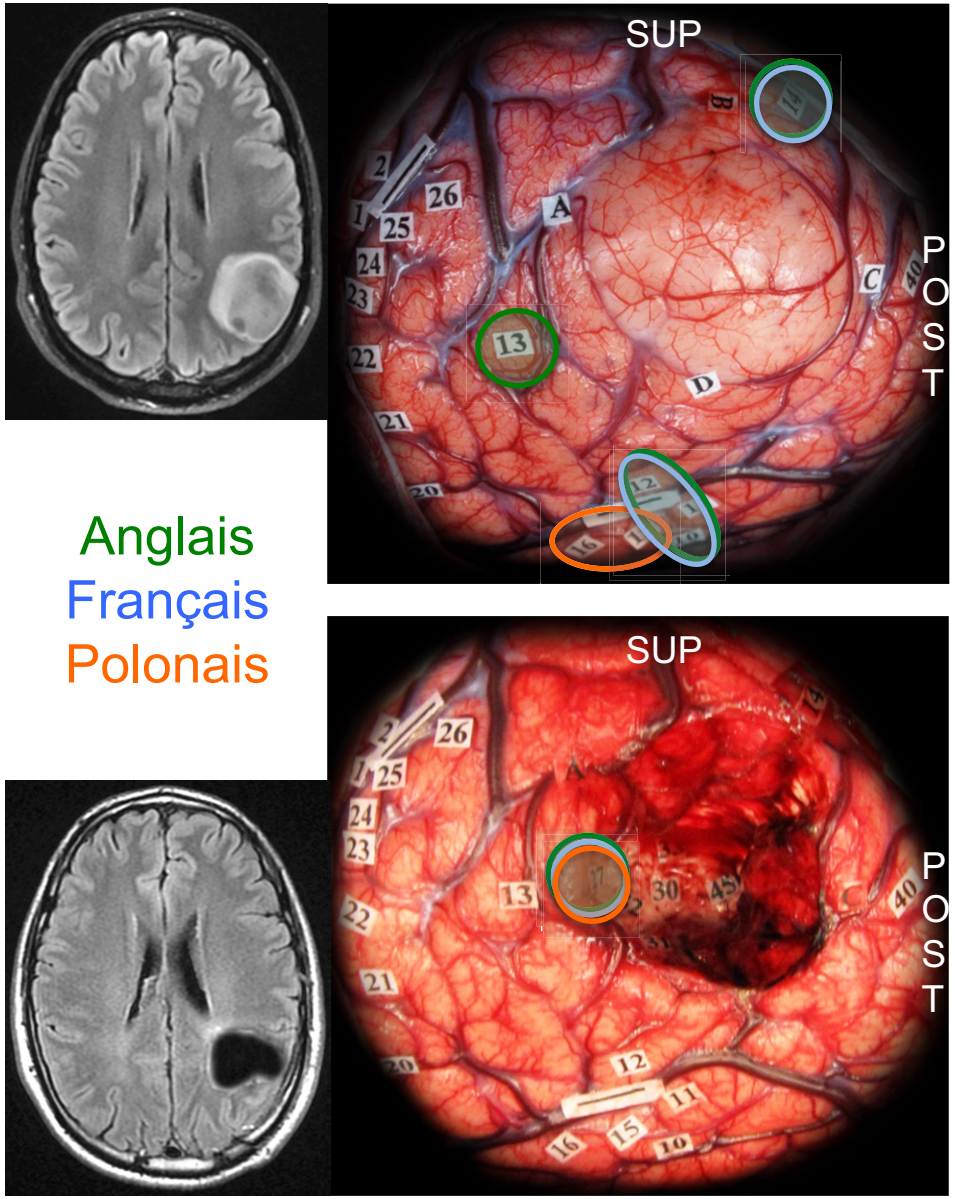

Anglais
Français
Polonais

Contre-indication à l'éveil per-opératoire

- **Contre-indications absolues** *(Deras, Neurosurgery, 2012)*
  - **Non coopération** / compréhension
  - **Reflux gastro-oesophagien actif**
  - **Obésité** (IMC > 30 kg/m^2)
- **Contre-indications relatives**
  - Hypertension intracrânienne

    Gestion per-opératoire *(Pallud, Neurochirurgie, 2017)*
  - Etat respiratoire
  - Age élevé

    Possible si état conservé *(Grossman, Ann Surg Oncol, 2013)*
  - Population pédiatrique

    Au cas par cas, accompagnement +++ *(Trevisi, Child Nerv Syst, 2016)*

Mise en place per-opératoire

- **Préparation de la salle d'intervention**
  - Ouverture de salle + traçabilité

- **Matériel spécifique**
  - Matelas renforcé (confort du patient)
  - Appuis multiples (dorsaux, rallonge d'appui bras)
  - Têtière de Mayfield
  - Neuronavigation IRM
  - Echographe per-opératoire (**préparation en amont +++**)
  - Bistouri à ultrasons (CUSA)
  - Appareil de stimulation cérébrale

Préparation du matériel

- **Dispositifs médicaux stériles à usage multiple**
  - Containers pour un crâne « basique »
  - **Stimulateur cérébral**

- **Consommables spécifiques**
  - Pointeaux de la têtière
  - 2 plateaux d'antisepsie cutanée
  - Matériel d'**anesthésie locale** (seringues 10cc, aiguilles IM, xylocaïne adrénalinée 60 mL)
  - **Etiquettes** de cartographie
  - Nécessaire pour la bipolaire irrigante (tubulure + raccord)
  - Lames de bistouri et fils de suture
  - Cire de Horsley
  - Gaze hémostatique type Surgicel
  - Antiseptiques (alcoolique et dermique)
  - Cotons chirurgicaux



Accueil du patient

- Dans le sas patient
- En présence de l'équipe d'anesthésie, du neurochirurgien, des IBODES et de l'aide soignant
- **Mise en confiance du patient +++**

- 1ère partie de la **Checklist HAS** + traçabilité
  - Identitovigilance
  - Jeûne ?
  - Allergies connues ?
  - Douche pré-opératoire ?
  - Matériel prothétique ?
  - Intervention réalisée et latéralité ?
  - Dossier complet ?

- **Contrôle des appareillages auditifs/oculaires** (nécessaires pour la partie éveillée)

Installation du patient

- **Installation provisoire** en décubitus dorsal
  - Mise en sécurité, respect de la pudeur, couverture chauffante
  - Ambiance la plus sereine possible
  - Patient « techniqué » par l'équipe d'anesthésie
  - DMS du côté opposé à la latéralisation du patient

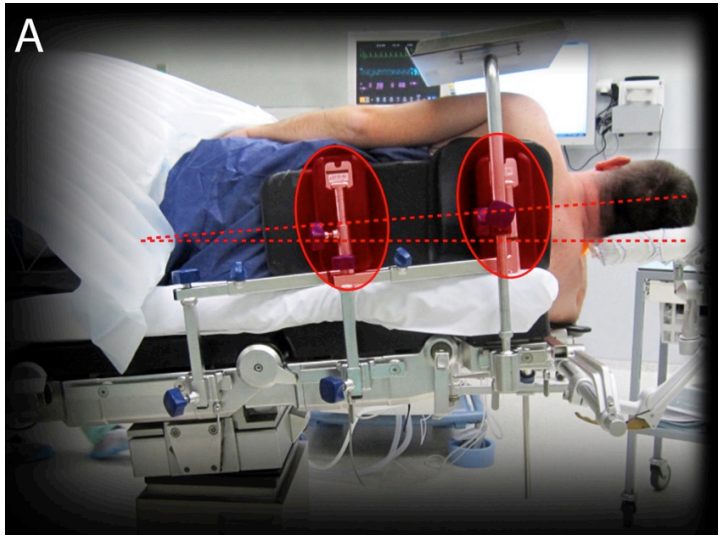

- **Installation définitive en décubitus latéral** en collaboration avec le chirurgien
  - Recherche du confort du patient
  - Mise en place des différents appuis

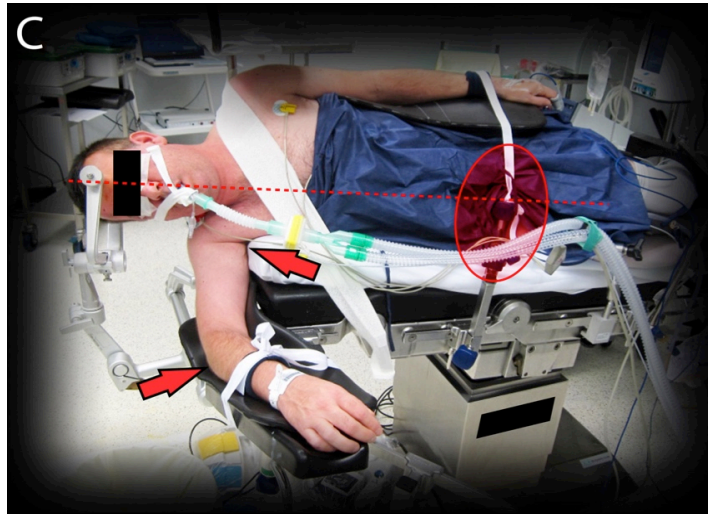

- **Anesthésie générale** et masque laryngé (pas d'intubation)
  - 1ère infiltration locale pour pose de la têtière de Mayfield
  - Contrôle ultime de l'installation (points d'appuis, étirements, …)
  - Antisepsie cutanée et 2nde anesthésie locale sur l'incision

Installation de l'équipe neurochirurgicale

- **Habillage de l'IBODE instrumentiste**
  - Importance de l'installation +++
  - Position la plus pertinente par rapport aux opérateurs

- **Environnement opératoire** contrôlé
  - Asepsie rigoureuse
  - Limitation des entrées et sorties dans la salle
  - Calme et silence
  - Prise en compte du champ de vision du patient

- **Délivrance des DMS de manière chronologique** par l'IBODE circulant + traçabilité
- Habillage de l'équipe chirurgicale
- Drapage opératoire et installation/branchements des dispositifs médicaux

- **Pause avant incision et 2ème partie de checklist HAS** (+ traçabilité) → GO / NOGO

- Début de la chirurgie

1er temps opératoire avant l'éveil

- Incision cutanée, hémostase du plan cutané
- Décollement du scalp et traction
- Incision, décollement musculaire et traction au fil tressé résorbable
- Réalisation du volet osseux

- **FEU VERT de réveil du patient**
- Changement de gants avant ouverture de la dure-mère
- Installation de la sonde d'échographie en housse stérile
- **Arrivée et installation de l'orthophoniste**
- Réveil ≈ 5-15 minutes, coopération ≈ 20 min

➔ **Début de la cartographie**

- Début des tests, mise en marche du stimulateur cérébral
- **Eau glacée sur la table d'instrumentation** (crises d'épilepsie)

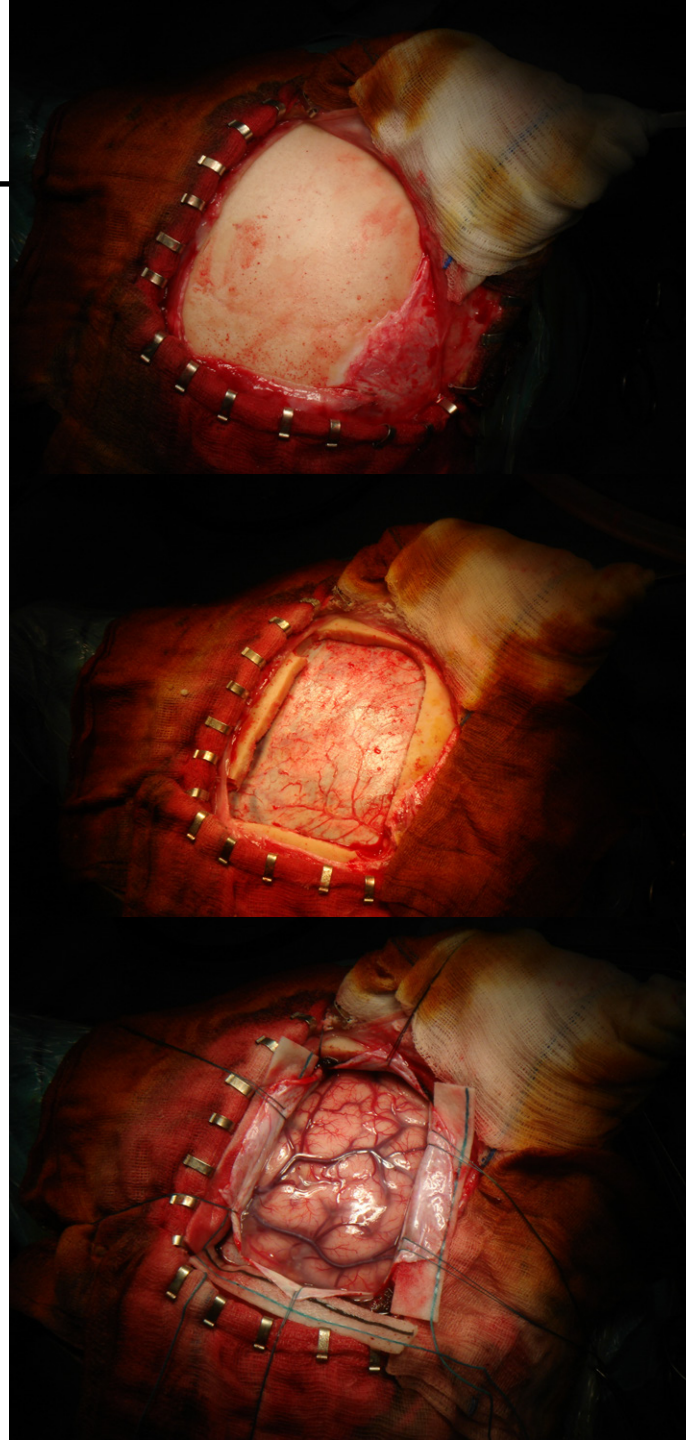

Cartographie corticale initiale

Etalonnage des SED = intensité minimale de stimulation



- Sur cortex pré-moteur ventral ou sensorimoteur primaire
- Intensité initiale à 1 mA, paliers de 0,5 mA
- Variabilité du seuil d'un patient à l'autre
- **Seuil conservé durant la résection**

Cartographie « positive » de la surface cérébrale exposée

- Débuter la stimulation avant le test cognitif (timing paramétré)
- Chaque site testé au moins 3 fois, jamais 2 fois de suite le même site
- Analyse fonctionnelle en aveugle (orthophonie, neuropsy, kiné)
- Site positif = réponses reproductibles (étiquette numérotée)
- Site négatif = absence de réponse répétée

➔ **Début de la résection sous cartographie fonctionnelle**

Résection cérébrale, contrôle fonctionnel

- **Résection sous guidage des SED en sous-cortical**
  - Patient éveillé durant la résection en zones éloquentes
  - **Cartographie fonctionnelle sous-corticale indispensable**
  - Progression pas à pas
  - **« Réserve de travail »** en éveillé 1h30 à 2h00
  - ➔ **Nécessité de planifier la stratégie chirurgicale**
- **Limites de la résection**
  - Structures éloquentes corticales et sous-corticales
  - (Structures à risques vasculaires)
  - Objectifs pré-opératoires fixés avec le patient
  - Participation et fatigue du patient +++

Cartographie sensitive

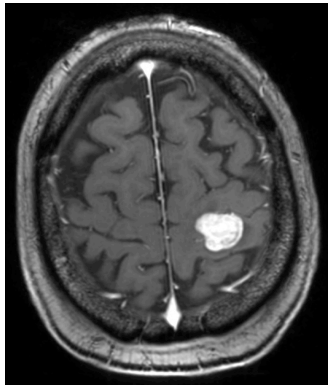

H, 41 ans, crises partielles

Métastase centrale G

Mapping cortical à 2,5 mA

Mapping sous-cortical à 2,5 mA

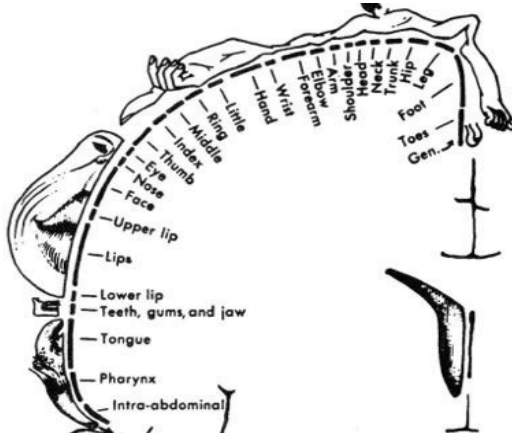

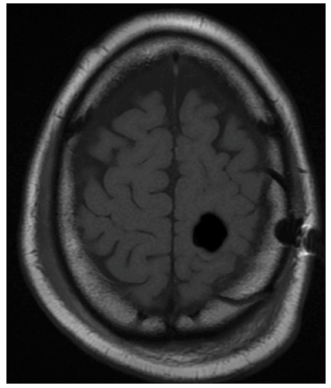

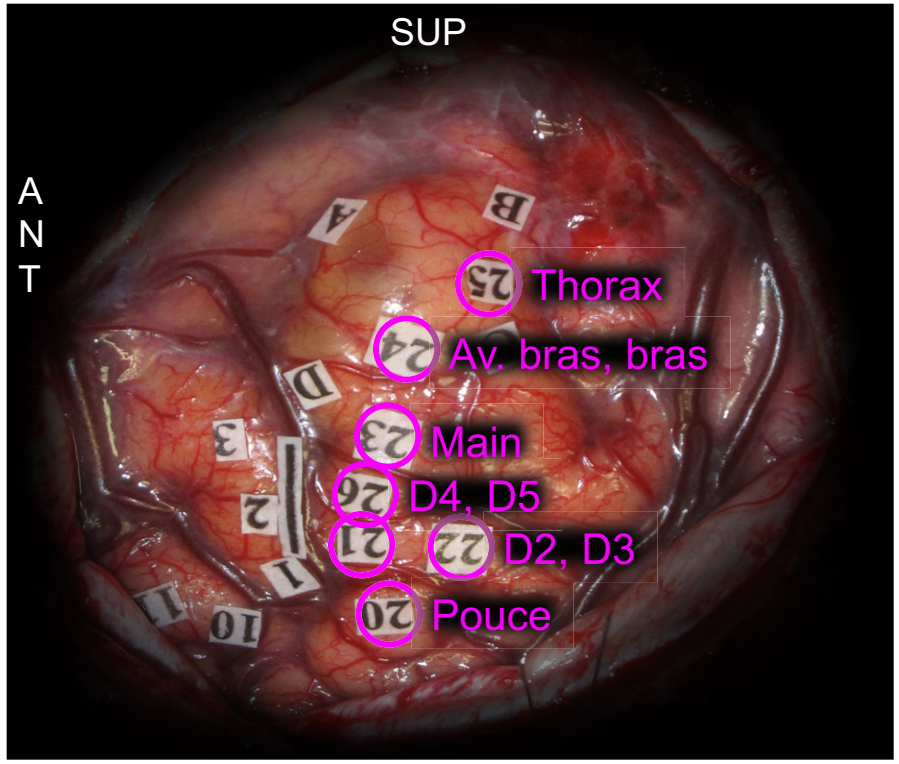

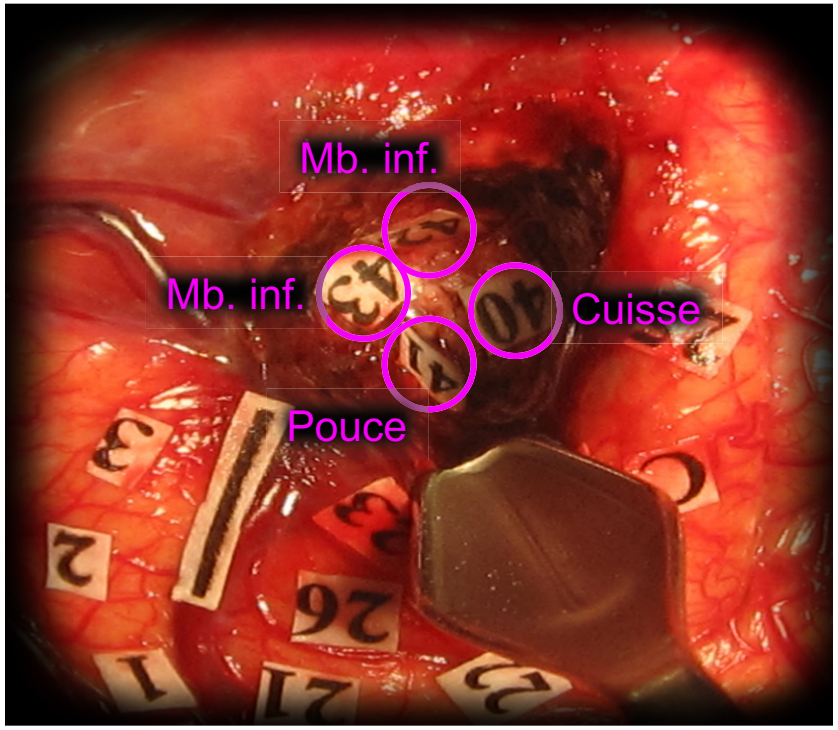

Cartographie motrice

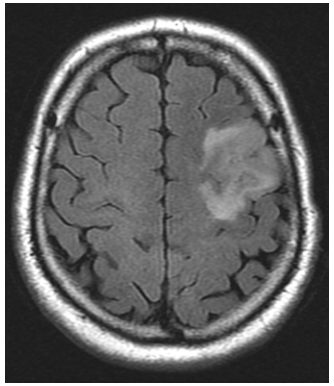

H, 49 ans, crises partielles

Oligo II frontal G

Mapping cortical à 2 mA

Mapping sous-cortical à 3 mA

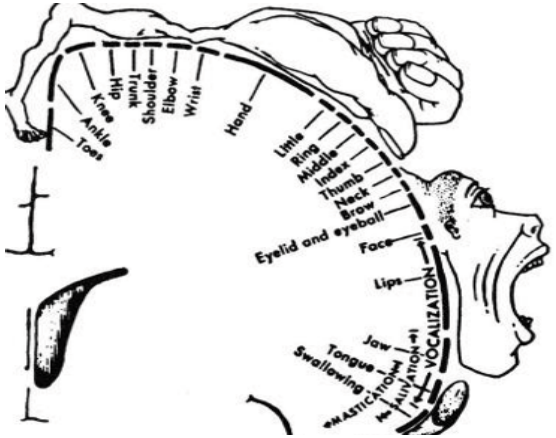

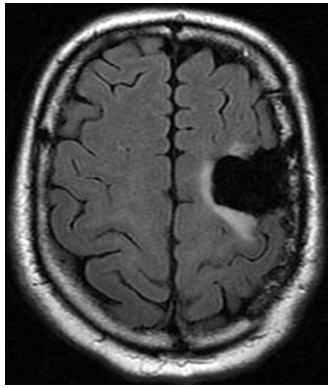

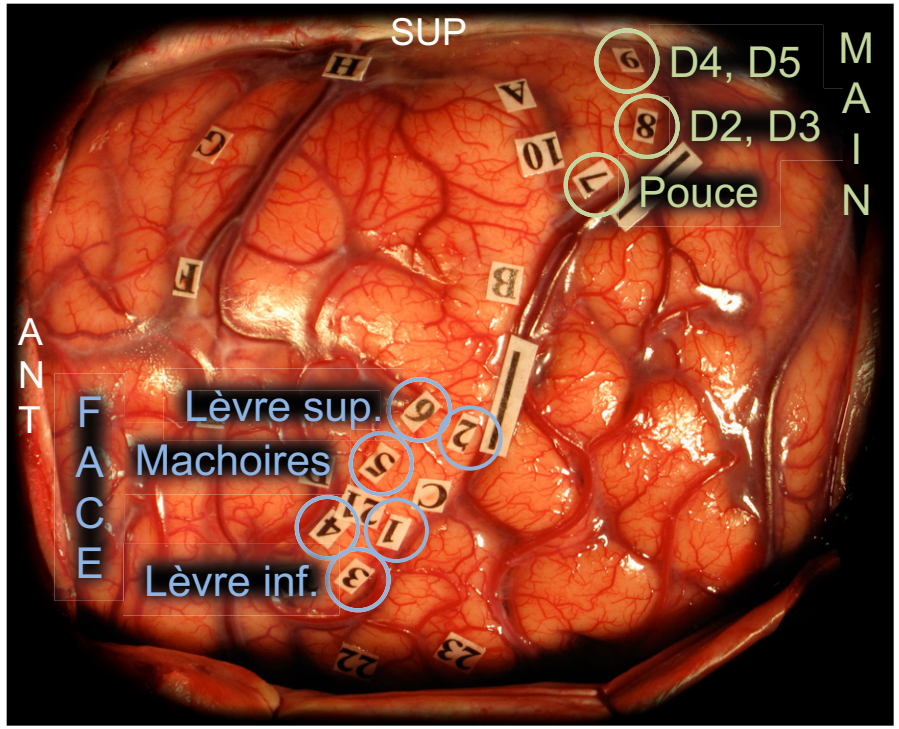

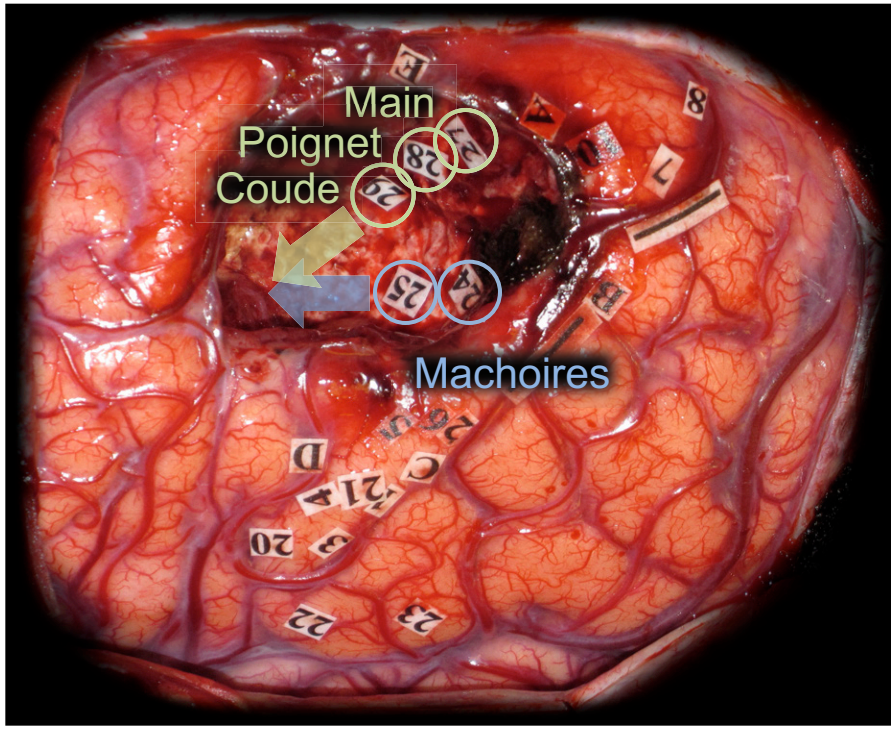

Cartographie langagière

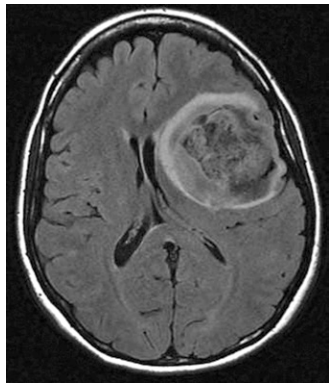

F, 26 ans, crise inaugurale
Astro-gémisto II fronto-insulaire G
Mapping cortical à 2,5 mA
Mapping sous-cortical à 4 mA

ARC – Arcuate fasciculus
IFOF - Inf. Fronto-occipital Fasc.
PYR - Pyramidal tract

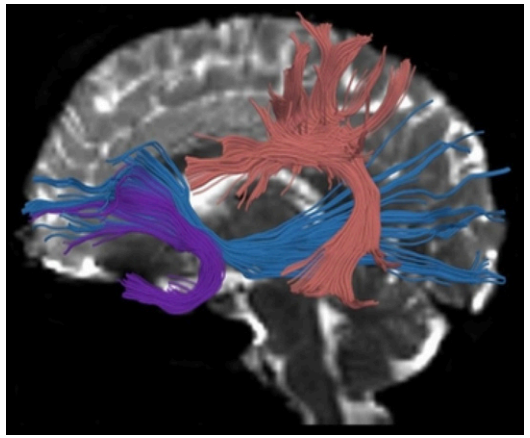

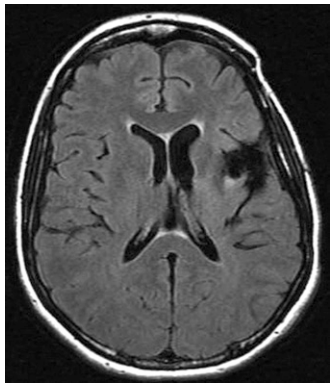

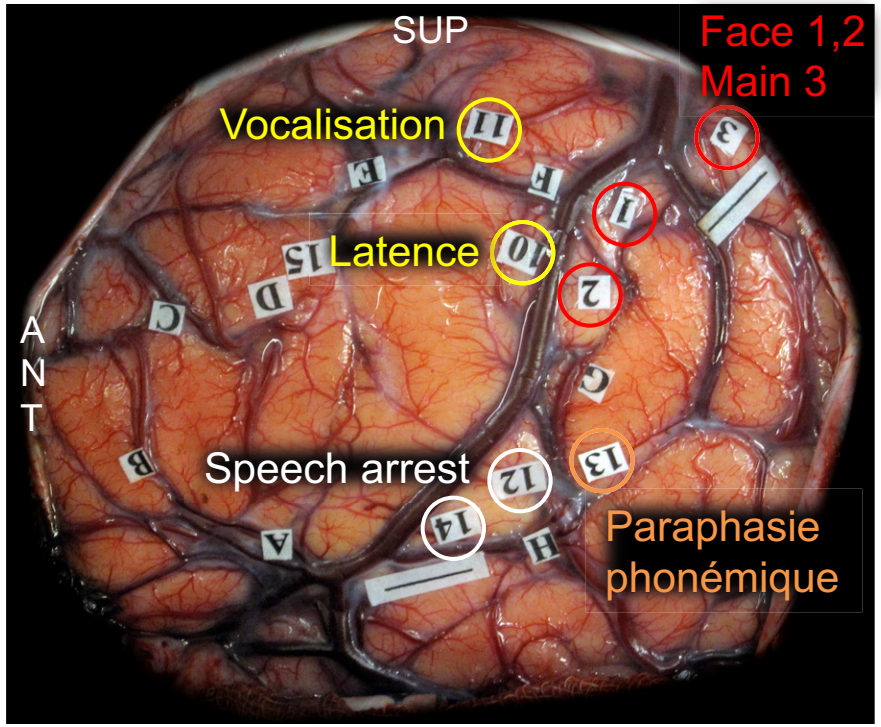

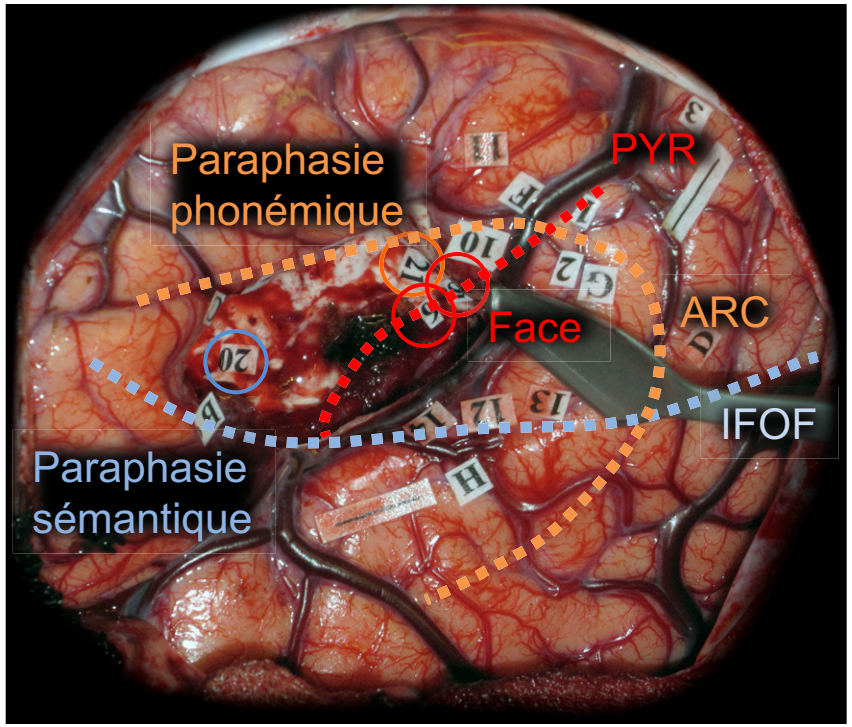

Cognition non verbale, mentalisation

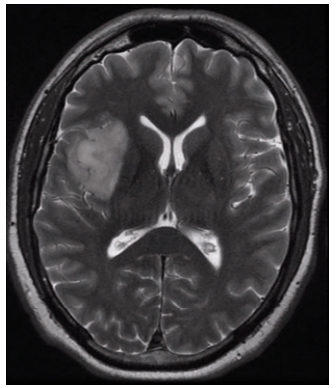

H, 46 ans, crise inaugurale

GBG fronto-insulaire D

Oligo II IDH1, 1p19q codélété

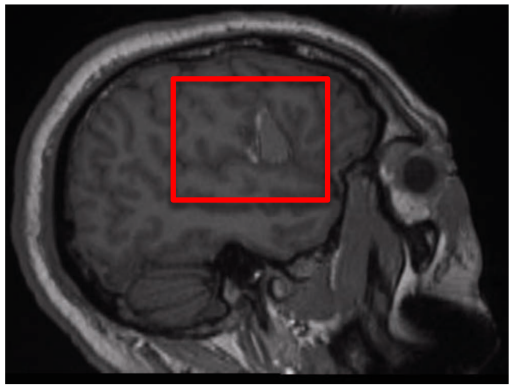

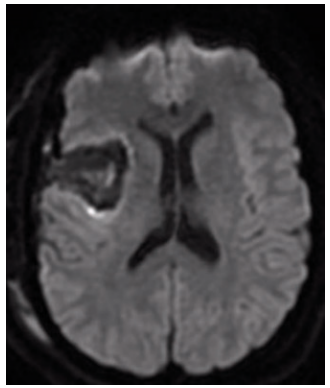

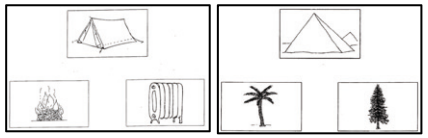

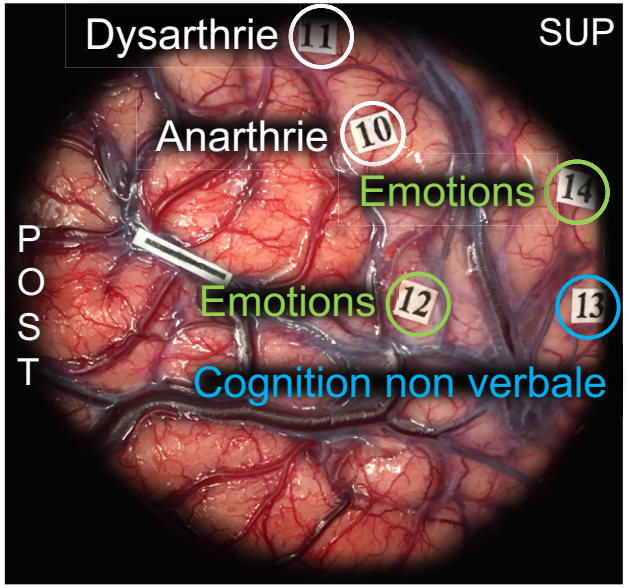

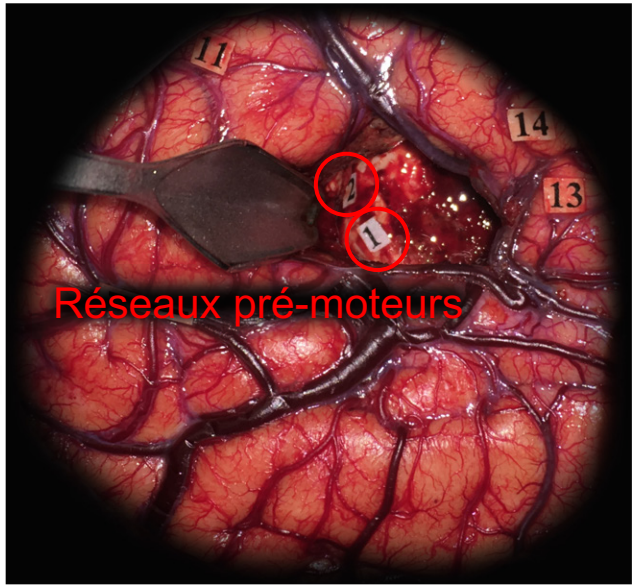

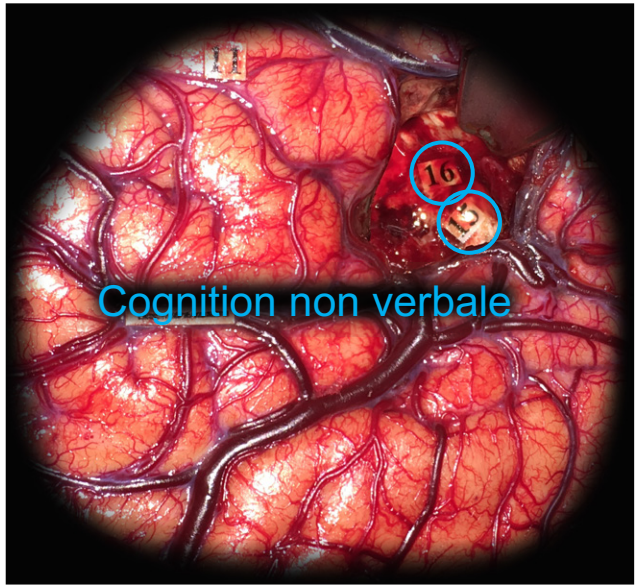

Résection cérébrale « à la carte »

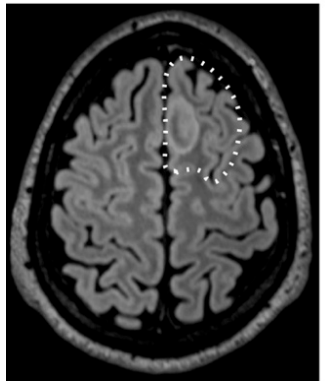

H, 35 ans, Découverte fortuite
Oligo-Astro II frontal G
Mapping cortical à 2,5 mA
Mapping sous-cortical à 4 mA

FAT - Frontal Aslant Tract
SFL – Superior Long. Fasc.

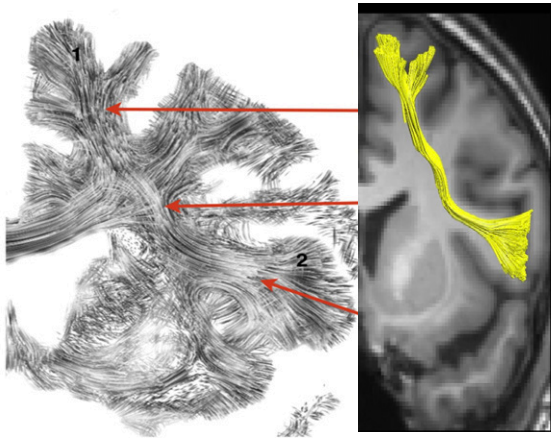

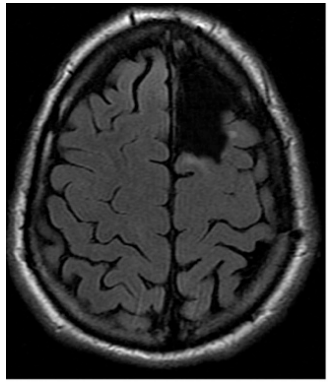

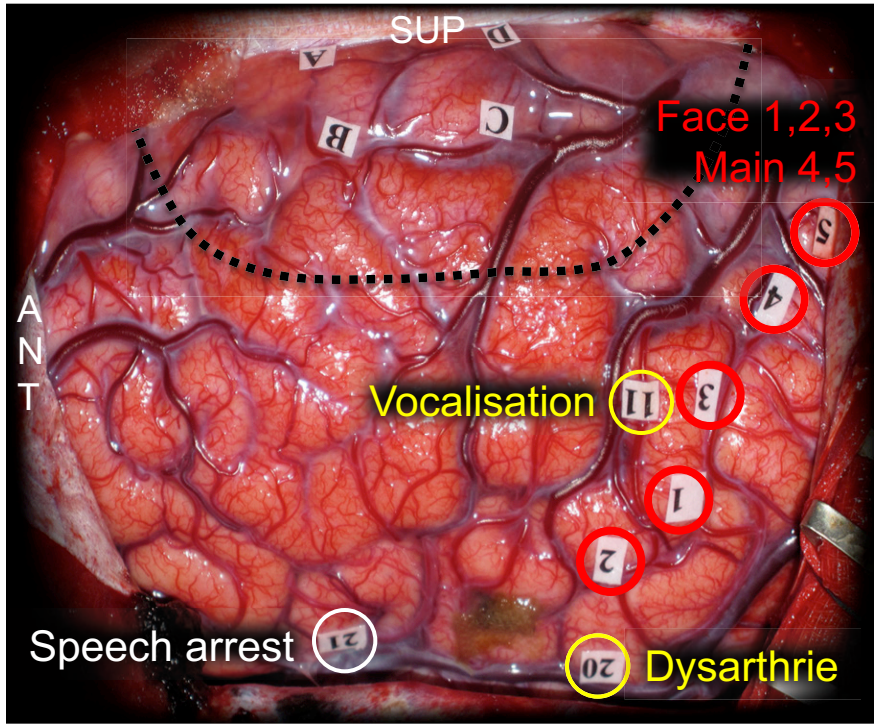

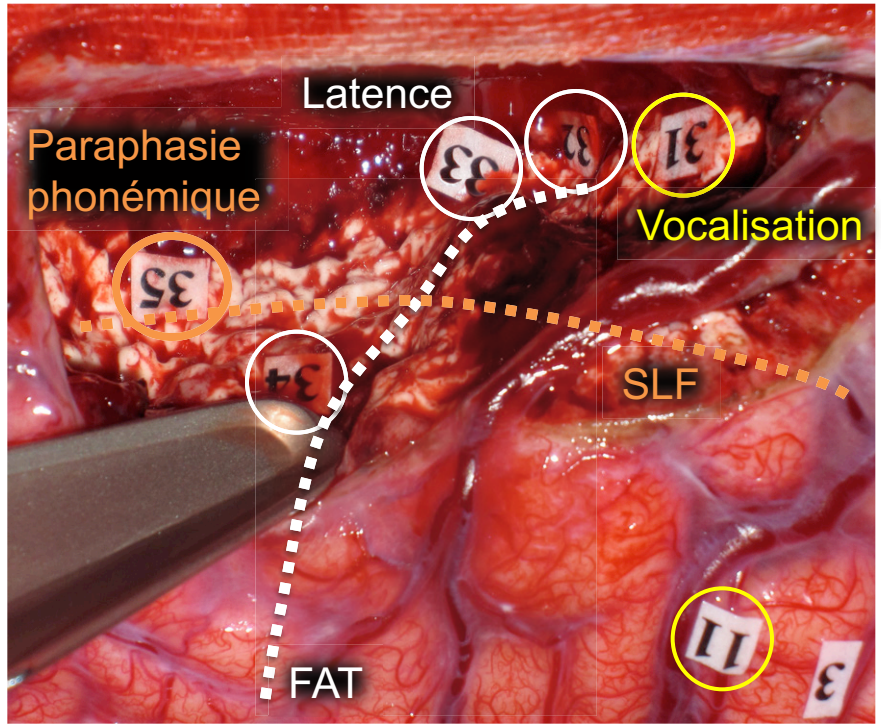

Fin de procédure

- Etiquetage des prélèvements et **envoi pour analyse anatomo-pathologique**
- Hémostase finale
- +/- dépose de chimiothérapie *in situ*
- Fermeture de la dure-mère
- Fixation du volet osseux
- Fermeture plan par plan
- Ablation des champs opératoires
- Réalisation du pansement

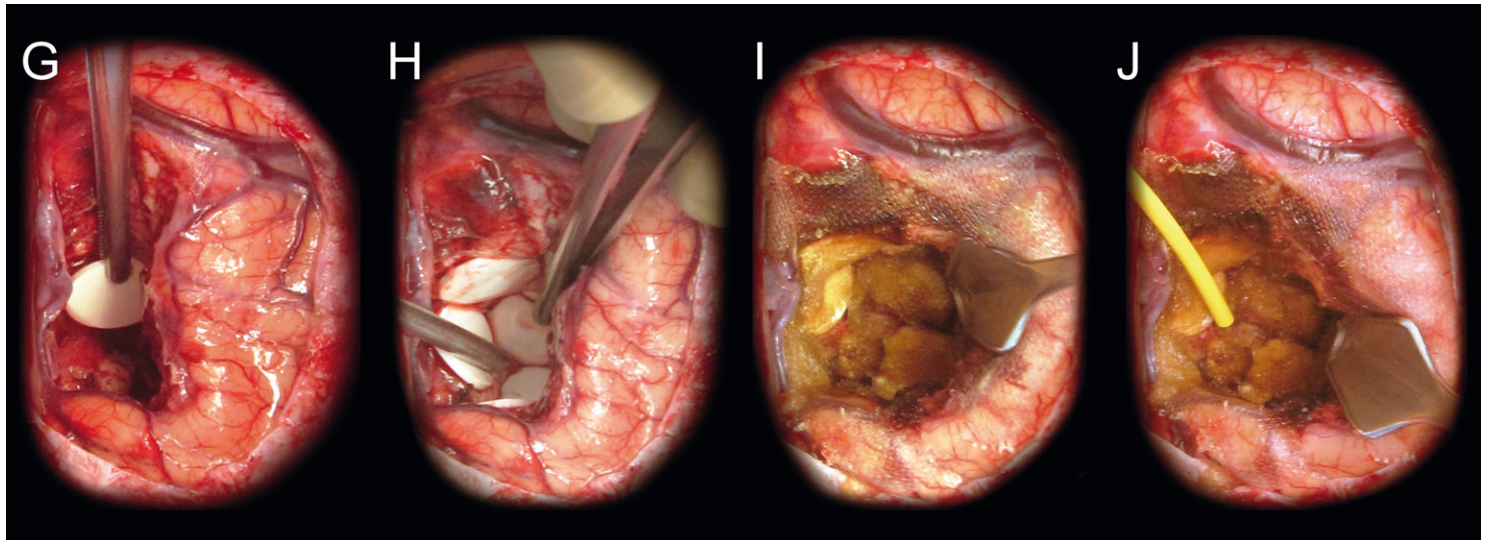

- Transfert en salle de soins post-interventionnelle, respect de la pudeur, sécurité du patient
- Accompagnement du réveil
- Traitement du matériel chirurgical
- Remise en état de la salle d’intervention

Suites opératoires

- **Aggravation transitoire systématique**
  - Inflammation/œdème des **berges de résection**
  - Confirme l'atteinte de limites fonctionnelles
  - **Rééducation** adaptée et précoce
  - Anticiper la rééducation en pré-opératoire

- **No-margin concept** *(Gil-Robles, Neurosurg Focus, 2010)*
  - Nécessité de cartographie sous-corticale
  - Quid des déficits ? *(Kuchcinski, Neurology, 2010)*
    - Majoration déficits transitoires
    - Pas de majoration déficits permanents

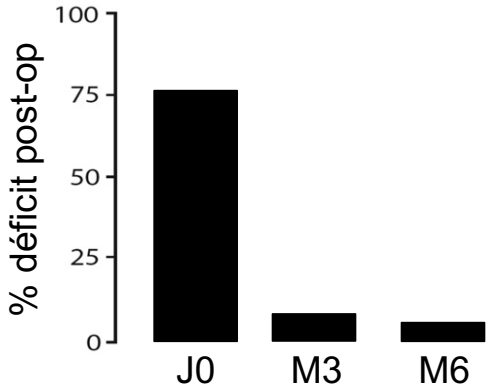

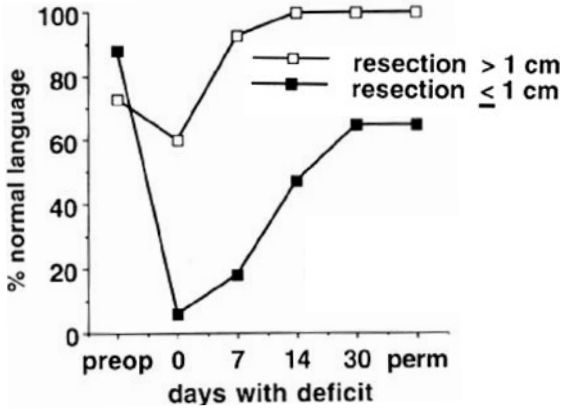

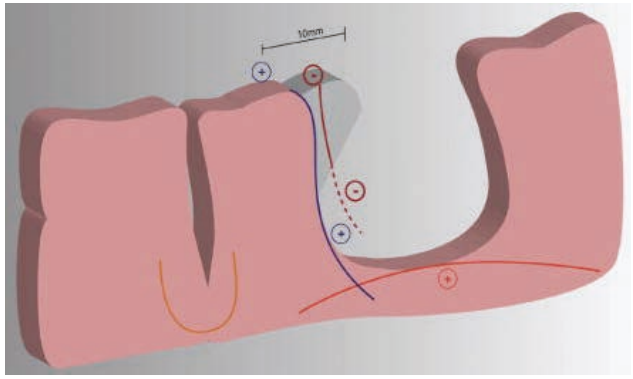

Suites opératoires

- **Complications anesthésiques** *(Deras, Neurosurg, 2012)*
  - Inconfort 18%, pas d'arrêt de procédure
  - Nausées 1,4%, vomissement 0.7% avec pneumopathie d'inhalation
- **Crises per-opératoires**
  - 2,5% à 54% *(Spena, Neurosurg Rev, 2016; Sacko, Neurosurg, 2011; Pallud, in press)*
  - 2,3% avec arrêt procédure (477 patients) *(Nossek, J Neurosurg, 2013)*
- **Echec de la cartographie par SED**
  - 6,4% expérience de Tel Aviv *(Nossek, J Neurosurg, 2013)*
- **Tolérance** *(Manchella, Br J Neurosurg, 2011; Whahab, Br J Neurosurg, 2011; Grossman, Ann Surg Oncol, 2013)*
  - Satisfaisante dans 84 à 96.5% *(Sacko, Neurosurg, 2011; Deras, Neurosurg, 2012)*

Conclusion

- **Chirurgie éveillée**
  - Cartographie cérébrale fonctionnelle per-opératoire en temps réel
  - Tout au long de la résection
- **Améliore la balance onco-fonctionnelle**
  - **Améliore la survie** via l'étendue des résections
  - **Réduction des déficits** neurologiques post-opératoires
  - Maintien **qualité de vie**
- **Spécificités IBODE de la chirurgie éveillée**
  - Matériels spécifiques
  - Installation de la salle d'intervention et de l'instrumentiste
  - Calme et silence en phase éveillée
  - Collaboration étroite avec l'opérateur

Surgical resection in eloquent brain areas

http://www.em-consulte.com/revue/NEUCHI/63/3/table-des-matieres/

DROPBOX link https://www.dropbox.com/sh/whm2j5zn6xbyov7/AADHIuFwt3nOrobc1beEJAH1a?dl=0

Merci pour votre attention

Pr Johan PALLUD, MD, PhD et **M. Thomas BOLO-FLABEAU**, IBODE

Service de neurochirurgie, Centre Hospitalier Sainte-Anne – Université Paris Descartes

IMA-BRAIN Inserm U894, Paris, France

j.pallud@ghu-paris.fr – thomas.bflabeau@gmail.com